

Трансартериальная химиоэмболизация микросферами с доксорубицином в лечении неоперабельных больных гепатоцеллюлярным раком (отдаленные результаты)

Долгушин Б.И., Виришке Э.Р., Косырев В.Ю., Трофимов И.А.,
Кукушкин А.В., Черкасов В.А., Сергеева О.Н., Мартынков Д.В., Шишкина Н.А.
ФГБУ «Российский онкологический научный центр им. Н.Н. Блохина РАМН» (директор –
академик РАН и РАМН М.И. Давыдов), Москва, Российская Федерация

Цель. Оценить эффективность артериальной химиоэмболизации микросферами с доксорубицином у неоперабельных больных гепатоцеллюлярным раком.

Материал и методы. В качестве основного лечения артериальная химиоэмболизация выполнена 77 неоперабельным пациентам с гепатоцеллюлярным раком. Применялись методы суперселективной катетеризации долевых (18,2%) либо сегментарных печеночных артерий (81,8%). При этом у 60 (77,9%) больных для катетеризации использовали микрокатетер. Всего 77 больным было выполнено 145 артериальных химиоэмболизаций (в среднем 1,9).

Результаты. Тотальный или частичный некроз опухоли по данным КТ и МРТ был достигнут у всех больных. Во время внутривартериального лечения наблюдали существенное уменьшение или стабилизацию уровня α -фетопротейна более чем в 90% наблюдений. У 5 (8,5%) пациентов отмечено внепеченочное прогрессирование после 1 курса химиоэмболизации. Один год прожили 78,5% больных, 2 года – 45,8%, 3 года – 30%, 4 года – 17% и 5 лет – 3,4% неоперабельных больных гепатоцеллюлярным раком. Медиана выживаемости составила 23 мес. Живы 30 больных, которые находятся под наблюдением 5–64 мес. Тяжелых осложнений и летальных исходов после эндоваскулярного лечения не было.

Заключение. Артериальная химиоэмболизация микросферами с доксорубицином является безопасной и эффективной технологией и может быть рекомендована в качестве метода выбора при лечении больных промежуточной стадии гепатоцеллюлярного рака.

Ключевые слова: гепатоцеллюлярный рак, артериальная химиоэмболизация, микросферы с доксорубицином.

Transcatheter Arterial Chemoembolization with Doxorubicin-Loaded Microspheres in Management of Nonresectable Hepatocellular Carcinoma (Long-term results)

Dolgushin B.I., Virshke E.R., Kosirev V.Y., Trofimov I.A., Kukushkin A.V.,
Cherkasov V.A., Sergeeva O.N., Martynkov D.V., Shishkina N.A.
N.N. Blokhin Russian Cancer Research Center of RAMS (Director – academician of RASci and RAMSci
M.I. Davydov), Moscow, Russian Federation

Aim. To evaluate the efficacy of transcatheter arterial chemoembolization (TACE) with Doxorubicin-loaded microspheres in management of nonresectable hepatocellular carcinoma (HCC).

Materials and Methods. TACE was performed in 77 patients with unoperable HCC as major therapeutic procedure. Superselective approach with embolizations of lobar (18.2%) or segmental (81.8%) hepatic arteries was used. In 60 (77.9%) patients microcatheter was used for the TACE procedure. Totally 145 TACE procedures were performed in 77 patients (average 1.9 per patient).

Results. Based on CT or MRI findings complete or partial tumor necrosis was achieved in all patients. During the course of TACE procedures significant decreases or stabilization in the levels of α -fetal protein were achieved in more than 90% of cases. In 5 (8.5%) patients extrahepatic progression was documented after one course of TACE. One-year survival was documented in 78.5% patients, 2 years – in 45.8%, 3 years – in 30%, 4 years – in 17%, and 5 years – in 3.4% with nonresectable HCC. The survival mediana was 23 months. 30 patients are still alive so far, with FU duration between 5–64 Mo. There were no TACE-associated severe complications of lethal outcomes.

Conclusion. TACE procedure with Doxorubicin-loaded microspheres is safe and effective modality which can be recommended as a method of choice in management of intermediate HCC stage.

Key words: hepatocellular carcinoma, arterial chemoembolization, microspheres with Doxorubicin.

● Введение

Гепатоцеллюлярный рак (ГЦР) занимает 6-е место в структуре онкологической заболеваемости в мире и 3-е место среди причин онкологической смертности [1, 2]. К основным факторам риска развития ГЦР относят вирусный гепатит В и С, алкогольный и первичный билиарный цирроз. Гепатоцеллюлярный рак в 3/4 наблюдений развивается на фоне хронического вирусного гепатита [3, 4].

Мировой опыт показывает, что могут быть излечены только пациенты с начальной стадией ГЦР и только оперативным путем. Наилучшие результаты резекции получены у больных с опухолью <5 см, ограниченной пределами органа и без признаков инвазии в магистральные сосуды [5, 6]. Однолетняя выживаемость больных после резекции печени составляет 80–92%, трехлетняя – 61–86% и пятилетняя – 41–74% [7, 8]. Однако более чем у 70% пациентов после радикальной резекции в течение 5 лет развивается рецидив заболевания [5, 9]. Большинство пациентов на момент выявления злокачественного поражения печени признаются неоперабельными. В целом неудовлетворительная функция печени, сопутствующие заболевания, билобарное поражение, внепеченочное метастазирование при ГЦР позволяют выполнить радикальное лечение не более чем в 30% наблюдений [10]. Таким образом, большинству пациентов показано нехирургическое лечение.

Системная химиотерапия незначительно увеличивает медиану выживаемости больных распространенным ГЦР [11]. Эффективность сис-

Таблица 1. Результаты лечения больных ГЦР

Метод лечения	Медиана выживаемости, мес.
Резекция печени (промежуточная стадия по BCLC) [19]	60,4
Системная химиотерапия: сорафениб [18]	10,7
Без лечения [18]	7,9

темной химиотерапии при нерезектабельном ГЦР не превышает 20% (по EASL), с увеличением медианы выживаемости на 3–4 мес [12, 13]. Даже при использовании комбинаций нескольких препаратов частота объективного ответа составляет не более 25–30% [14–16]. Было показано [17], что сорафениб увеличивает общую выживаемость больных распространенным ГЦР на 44%. Выживаемость больных ГЦР в зависимости от метода лечения представлена в табл. 1.

Выбор метода лечения пациентов с первичными злокачественными опухолями печени основан на учете клинических данных – числе и локализации опухолевых очагов, функциональных резервов печени, состояния пациента. В условиях существования множества вариантов, в том числе и комбинированной терапии, выбор метода лечения зависит от общего состояния пациента, технологических возможностей клиники и клинического опыта врачей [19, 20]. При ранней стадии заболевания больному может быть предложено оперативное лечение (резекция или трансплантация) или локальная деструкция (абляция).

Долгушин Борис Иванович – доктор мед. наук, профессор, член-корр. РАМН, зав. отделом лучевой диагностики и интервенционной радиологии ФГБУ “РОНЦ им. Н.Н. Блохина” РАМН. *Вишке Эдуард Рейнгольдович* – доктор мед. наук, вед. науч. сотр. лаборатории интервенционной радиологии того же учреждения. *Косырев Владислав Юрьевич* – доктор мед. наук, вед. науч. сотр. лаборатории интервенционной радиологии того же учреждения. *Трофимов Игорь Александрович* – врач лаборатории интервенционной радиологии того же учреждения. *Кукушкин Андрей Всеволодович* – канд. мед. наук, врач лаборатории интервенционной радиологии того же учреждения. *Черкасов Валерий Андреевич* – канд. мед. наук, ст. науч. сотр. лаборатории интервенционной радиологии того же учреждения. *Сергеева Ольга Николаевна* – канд. мед. наук, науч. сотр. лаборатории интервенционной радиологии того же учреждения. *Мартынков Дмитрий Владимирович* – врач лаборатории интервенционной радиологии того же учреждения. *Шишкина Нина Анатольевна* – врач лаборатории интервенционной радиологии того же учреждения.

Для корреспонденции: Долгушин Борис Иванович – 115478, Москва, Каширское шоссе, д. 24. Тел.: 8-499-324-44-96, 8-903-720-47-33. E-mail: dolgushinb@mail.ru

Dolgushin Boris Ivanovich – doct. of med. sci., professor, corresponding member RAMSci, Head of Department of Radiology and Interventional Radiology FGBU “RCRC NN Blokhin” RAMSci. *Virshke Edward Reingoldovich* – doct. of med. sci., leading researcher of the Laboratory of Interventional Radiology of the same institution. *Kosirev Vladislav Yurjevich* – doct. of med. sci., a leading researcher of the Laboratory of Interventional Radiology of the same institution. *Trofimov Igor Alexandrovich* – a doctor at the Interventional Radiology Laboratory of the same institution. *Kukushkin Andrei Vsevolodovich* – cand. of med. sci., a doctor at the Interventional Radiology Laboratory of the same institution. *Cherkasov Valeryi Andreevich* – cand. of med. sci., a senior researcher at the Interventional Radiology Laboratory of the same institution. *Sergeeva Olga Nikolaevna* – cand. of med. sci., a researcher of the Laboratory of Interventional Radiology of the same institution. *Martynkov Dmitry Vladimirovich* – a researcher of the Laboratory of Interventional Radiology of the same institution. *Shishkina Nina Anatolyevna* – a researcher of the Laboratory of Interventional Radiology of the same institution.

For correspondence: Dolgushin Boris Ivanovich – 24, Kashirskoye shosse. Moscow, 115478. Tel.: 8-499-324-44-96, 8-903-720-47-33. E-mail: dolgushinb@mail.ru

Таблица 2. Результаты лечения больных неоперабельным ГЦР методом артериальной химиоэмболизации [22, 23]

Публикация	Химиопрепарат, эмболизирующий агент	Число больных, абс.	Объективный ответ, %	Выживаемость, %	
				1 год	2 года
[23]	Доксорубин + липиодол + желатиновая губка	40	35	82	63
[24]	Доксорубин + липиодол	40	—	57	31
[25]	Эпирубин + липиодол + желатиновая губка	121	—	90	57
[26]	Микросферы DC Bead с доксорубином	30	54	82	—
[27]	Микросферы DC Bead с доксорубином	173	66	93	84

Низкий показатель резектабельности злокачественных опухолей печени обуславливает необходимость разработки консервативных методов лечения, основанных как на применении новых противоопухолевых препаратов, так и на совершенствовании способов их введения. Внутривенное введение цитостатиков имеет преимущества за счет целенаправленного и более длительного воздействия (эффект первого прохода через печень). Артериальная химиоэмболизация выполняется неоперабельным больным ГЦР при отсутствии внеорганичного распространения и сохраненной функции печени. Существующий мировой опыт отражен в табл. 2. Противопоказаниями к этому лечению являются декомпенсированный цирроз (класс С по Child–Pugh), активное желудочно-кишечное кровотечение, энцефалопатия, резистентный асцит, блок ствола воротной вены, внепеченочные метастазы, портальный шунт, выраженное нарушение свертывающей системы крови, почечная недостаточность, терминальная стадия болезни (стадия III по Okuda).

Трансартериальная химиоэмболизация (ТАХЭ) при нерезектабельных злокачественных опухолях печени может применяться как самостоятельный вид лечения или в комбинации с другими методами – системной или регионарной химиотерапией, радиочастотной абляцией (РЧА),

микроволновой абляцией (МВА), криодеструкцией и др. В лечении неоперабельных больных ГЦР применяют следующие эндоваскулярные методы:

1. Чрескожное эндоваскулярное лечение:
 - а) термическая абляция (РЧА, МВА, криоабляция);
 - б) химическая абляция (этанол).
2. Чрескатетерное эндоваскулярное лечение:
 - а) ТАХЭ или суперселективная ТАХЭ (микросферы с доксорубином);
 - б) трансартериальная эмболизация;
 - в) трансартериальная масляная химиоэмболизация;
 - г) трансартериальная химиотерапия;
 - д) трансартериальная абляция этанолом;
 - е) трансартериальная радиоэмболизация.

Артериальная химиоэмболизация микросферами с доксорубином – метод эндоваскулярного лечения больных злокачественными опухолями печени, основанный на введении в питающие опухоль артерии микросфер с адсорбированным на их поверхности химиопрепаратом. Следует отметить, что одним из основных достоинств метода является длительное высвобождение цитостатика с поверхности микросфер (от 1 нед до 2 мес) на фоне ишемии, что обеспечивает пролонгированное воздействие химиопрепарата на клетки опухоли (рис. 1).

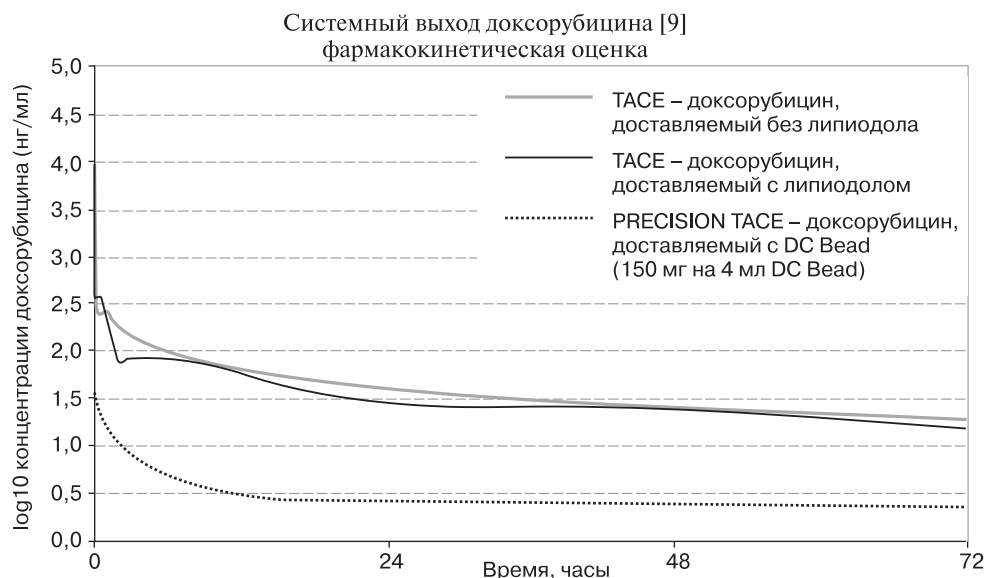


Рис. 1. Диаграмма. Фармакокинетическая оценка концентрации химиопрепарата в системном кровотоке [28].

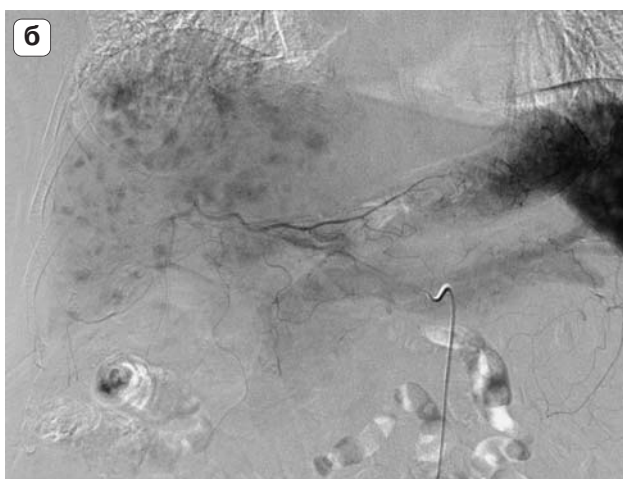
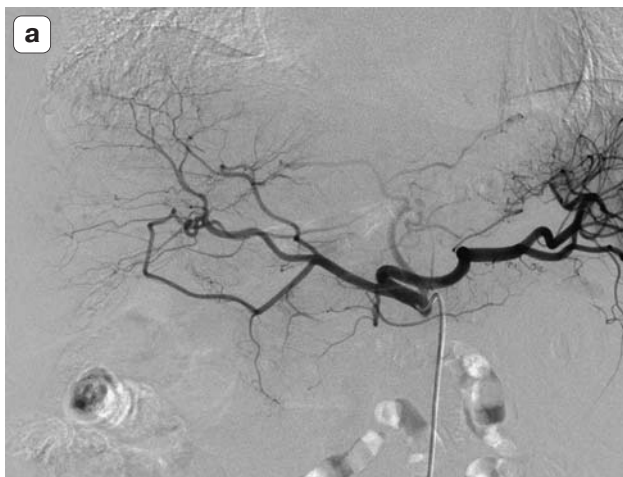

Рис. 2. Целиакограмма. ГЦР. а – артериальная фаза, множество гипervasкулярных очагов до 15 мм в обеих долях печени; б – капиллярная фаза, интенсивное гомогенное контрастирование очагов опухолей.

Концентрация доксорубина в системном кровотоке при масляной химиоэмболизации сопоставима с внутриартериальным введением за счет быстрого высвобождения доксорубина из смеси с липидолом. Системная концентрация доксорубина, адсорбированного на микросферах DC Bead, значительно меньше за счет его медленного высвобождения с поверхности микросфер.

● Материал и методы

Аналізу подвергнуты результаты лечения 77 больных нерезектабельным ГЦР. Всем выполнили химиоэмболизацию микросферами с доксорубицином. Опухоль была верифицирована пункционно-аспирационной биопсией у всех больных. До лечения уровень α -фетопротеина (АФП) был повышен у 54 (70,1%) пациентов.

Среди больных с нерезектабельным ГЦР, которым выполняли артериальную химиоэмболизацию микросферами с доксорубицином, субтотальное поражение одной доли с метастазами в другую выявлено у 19 (24,7%), а множественные очаги в обеих долях наблюдали у 34 (44,1%)

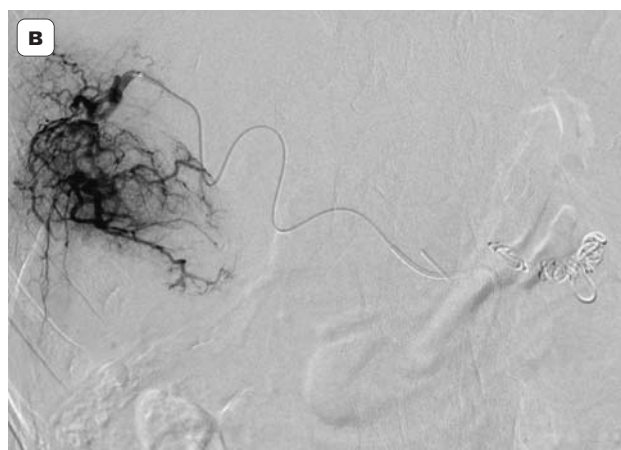
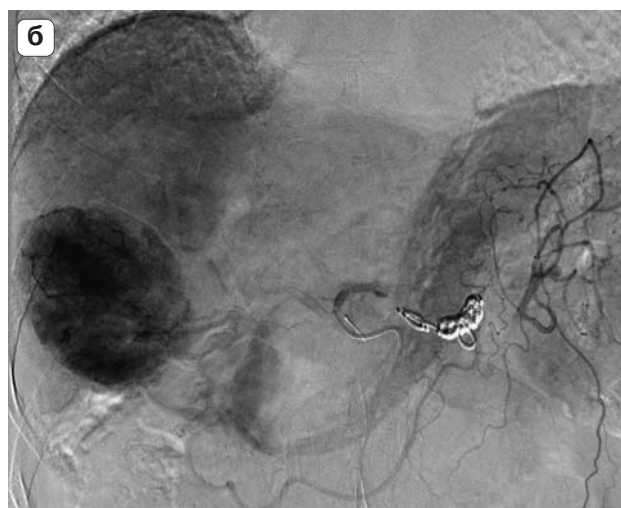
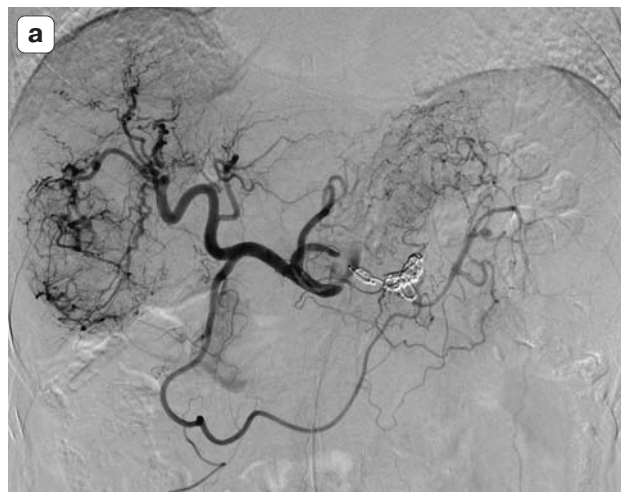


Рис. 3. Селективная ангиограмма. ГЦР. а – артериальная фаза, гипervasкулярная солитарная опухоль в правой доле печени; б – капиллярная фаза, интенсивное гомогенное контрастирование опухоли с четкими контурами; в – сосуд, кровоснабжающий опухоль, после катетеризации сегментарной артерии правой доли печени с использованием микрокатетера.

пациентов (рис. 2 а, б). Солитарные опухолевые узлы обнаружили в 24 (31,2%) наблюдениях (рис. 3 а, б). Из 77 больных у 42 (54,5%) был диагностирован цирроз печени (по Child–Pugh класс А – 13, В – 23, С – 6). Причиной цирроза печени у 40 (95%) пациентов был вирусный гепа-

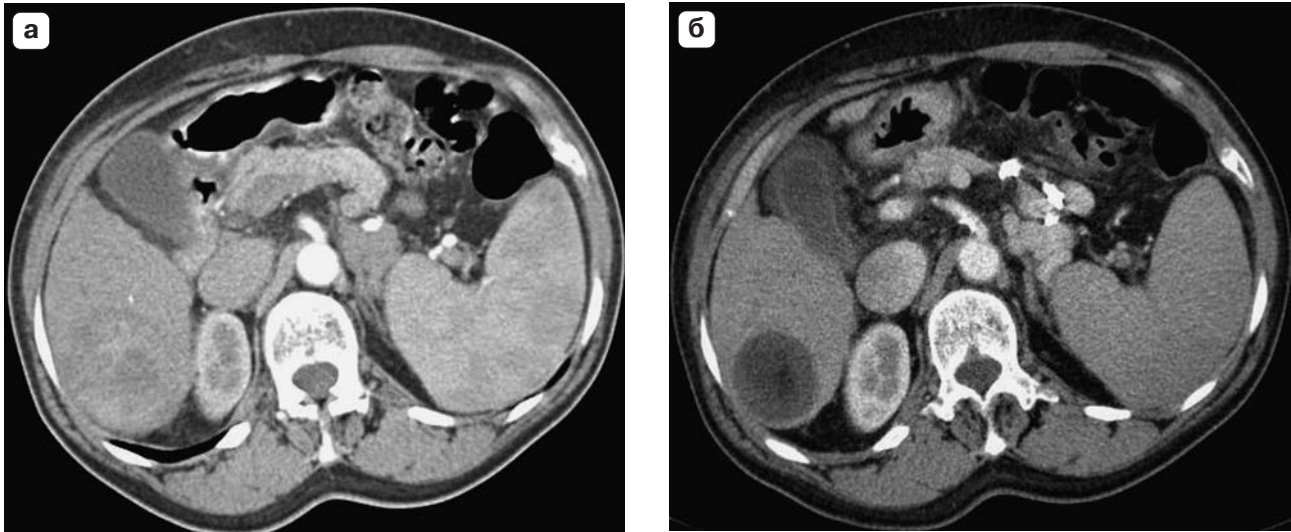


Рис. 4. Компьютерная томограмма. ГЦР. а – неомогенное контрастирование опухоли правой доли печени; б – некроз опухоли после суперселективной химиоэмболизации, опухоль не контрастируется.

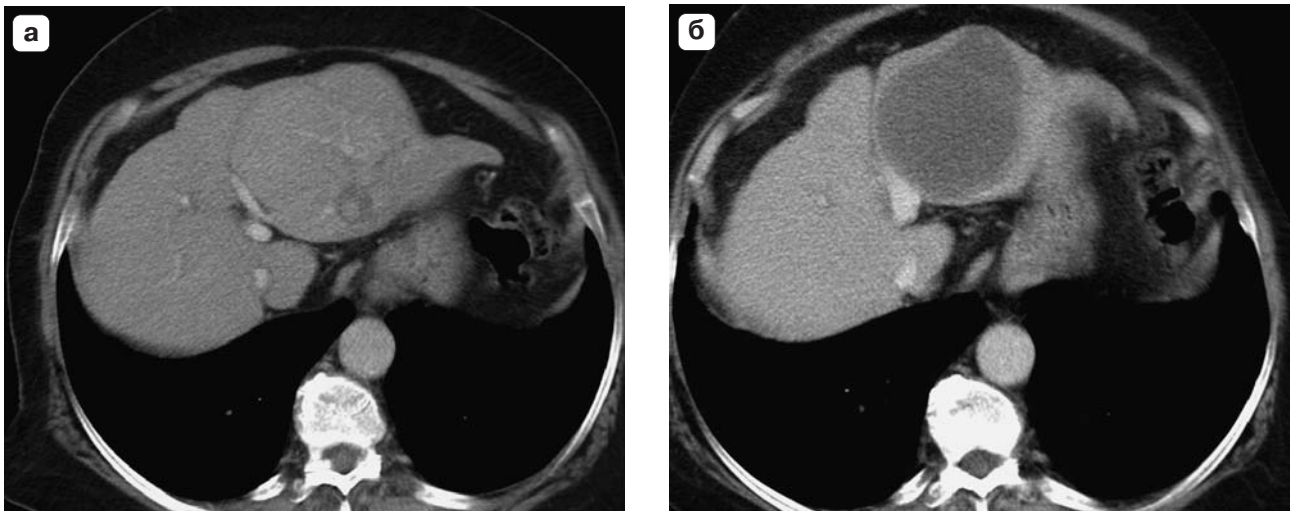


Рис. 5. Компьютерная томограмма. ГЦР. а – до химиоэмболизации, опухоль в левой доле печени контрастируется умеренно; б – после суперселективной химиоэмболизации, опухоль не контрастируется (тотальный некроз).

тит В и С. Всем пациентам применяли суперселективную катетеризацию долевых (18,2%) либо сегментарных печеночных артерий (81,8%). При этом у 60 (77,9%) из них для катетеризации применяли микрокатетер (рис. 3 в). В зависимости от распространенности опухолевого процесса, сосудистой анатомии печени и клинического течения заболевания больным выполнено от 1 до 5 курсов химиоэмболизации. Всего 77 больным было выполнено 145 артериальных химиоэмболизаций (в среднем 1,9). В 11 наблюдениях предварительно перед ТАХЭ для устранения гиперспленизма, увеличения числа тромбоцитов и уменьшения портальной гипертензии выполняли редукцию селезеночного артериального кровотока. В 10 из 11 наблюдений число тромбоцитов удалось увеличить в 1,5–2 раза, что позволило выполнить лечение в наиболее благоприятных условиях.

Результаты каждого курса лечения оценивали через 4 нед после эндоваскулярной процедуры при КТ или МРТ с контрастированием. Эффективность химиоэмболизации оценивали по степени некроза опухолевых узлов (критерии EASL): тотальный некроз, частичный некроз, стабилизация и прогрессирование.

● Результаты

По результатам контрольных исследований тотальный некроз опухоли отмечен у 20 (26%) больных (рис. 4, 5), а у остальных 57 (74%) пациентов – частичный. У 13 (65%) из 20 больных для достижения тотального некроза опухоли достаточно было однократного введения микросфер с доксорубицином. Из 54 больных с изначально повышенным уровнем АФП у 26 (48,1%) после процедуры наблюдали значительное его уменьшение, у 23 (42,6%) существенной динамики не

отмечено, а у остальных 5 (9,3%) на фоне внепеченочного прогрессирования болезни отмечен рост маркера.

Отдаленные результаты проводимого регионального лечения (артериальной химиоэмболизации микросферами с доксорубицином) оценили у 59 из 77 неоперабельных больных ГЦР, которым было проведена артериальная химиоэмболизация микросферами с доксорубицином. О 18 пациентах сведений нет. Тотальный или частичный некроз опухоли по данным КТ и МРТ был получен у всех больных. Во время лечения наблюдали существенное уменьшение или стабилизацию уровня АФП более чем в 90% наблюдений. Внепеченочное прогрессирование после 1 курса химиоэмболизации отмечено только у 5 (8,5%) пациентов. Серьезных осложнений и летальных исходов после эндоваскулярного лечения не было. Один год прожили 78,5% больных, 2 года – 45,8%, 3 года – 30%, 4 года – 17% и 5 лет – 3,4% неоперабельных больных с ГЦР. Медиана выживаемости составила 23 мес. К настоящему времени живы 30 больных, находящихся под наблюдением 5–64 мес.

● Обсуждение

Методом выбора в лечении больных ранним ГЦР без сопутствующего цирроза является резекция или трансплантация печени. Резекция может быть оправдана у больных циррозом при сохранной функции печени, нормальном уровне билирубина и без портальной гипертензии [5, 6]. Однако большинство пациентов ко времени диагностики ГЦР признаются неоперабельными. Неудовлетворительная функция печени, биллобарное распространение процесса, внепеченочное метастазирование при ГЦР позволяют выполнить радикальное лечение не более чем в 30% наблюдений [10]. В условиях существования множества вариантов, в том числе и комбинированной терапии, выбор метода лечения неоперабельных больных ГЦР зависит от общего состояния пациента, технологических возможностей стационара и клинического опыта врачей [19].

В ряде рандомизированных исследований было показано, что артериальная масляная химиоэмболизация является эффективным методом паллиативного лечения неоперабельных больных ГЦР [23, 24]. Однако при масляной химиоэмболизации отмечается быстрое высвобождение химиопрепарата из эмульсии липиодола. Напротив, при химиоэмболизации микросферами с доксорубицином наблюдается медленное и длительное высвобождение химиопрепарата [29]. Было показано значительное снижение системной токсичности вследствие более низкой концентрации доксорубицина в плазме крови [30]. При масляной химиоэмболизации вводимый химиопрепарат доставляется в зону поражения

менее избирательно, что вызывает повреждение окружающей ткани печени с последующим повышением активности печеночных ферментов и снижением ее функциональных резервов [31]. В другом клиническом исследовании авторами было показано, что при химиоэмболизации микросферами с доксорубицином отмечается более выраженный локальный ответ при меньшем числе курсов. Они предположили, что это происходит за счет полной деваскуляризации зоны поражения, приводящей к уменьшению неоангиогенеза [32].

Собственный опыт также показал, что артериальная химиоэмболизация микросферами с доксорубицином является безопасным, выполнимым в большинстве клинических ситуаций и эффективным методом лечения неоперабельных больных ГЦР. Это подтверждается полученными удовлетворительными непосредственными и отдаленными результатами лечения.

● Заключение

Полученные результаты артериальной химиоэмболизации микросферами с доксорубицином у неоперабельных больных ГЦР сопоставимы с результатами, представленными в литературе. Их можно считать удовлетворительными. Тотальный некроз опухоли был отмечен более чем у 1/4 наших пациентов. Отсутствие летальных исходов, невысокая частота осложнений и умеренно выраженная токсичность позволяют рекомендовать артериальную химиоэмболизацию микросферами с доксорубицином в качестве метода выбора при лечении промежуточной стадии ГЦР.

● Список литературы/References

1. Ferlay J., Shin H.R., Bray F., Forman D., Mathers C., Parkin D.M. Estimates of worldwide burden of cancer in 2008: GLOBOCAN 2008. *Int. J. Cancer*. 2010; 127 (12): 2893–2917.
2. Kudo M. The 2008 Okuda lecture: Management of hepatocellular carcinoma: from surveillance to molecular targeted therapy. *J. Gastroenterol. Hepatol*. 2010; 25 (3): 439–452.
3. Parkin D.M., Bray F., Ferlay G., Pisani P. Global cancer statistics, 2002. *CA Cancer J. Clin.* 2005; 55 (2): 74–108.
4. Farrell G. Asia-Pacific working party on prevention of hepatocellular carcinoma. Prevention of hepatocellular carcinoma in the Asia-Pacific region: consensus statements. *J. Gastroenterol. Hepatol*. 2010; 25 (4): 657–663.
5. Llovet J.M., Bruix J. Novel advancements in the management of hepatocellular carcinoma in 2008. *J. Hepatol*. 2008; 48 (Suppl. 1): 520–537.
6. Sandhu D.S., Tharayil V.S., Lai J.-P., Roberts L.R. Treatment options for hepatocellular carcinoma. *Expert. Rev. Gastroenterol. Hepatol*. 2008; 2 (1): 81–92.
7. Faber W., Sharafi S., Stockmann M., Sinn B., Puhl G., Bahra M., Malinowski M.B., Neuhaus P., Seehofer D. Long-term results of liver resection for hepatocellular carcinoma in noncirrhotic liver. *Surgery*. 2013; 153 (4): 510–517.

8. Yan T., Zhao J.J., Bi X.Y., Zhao H., Huang Z., Li Z.Y., Zhou J.G., Li Y., Li C., Cai J.Q., Zhao P. Prognosis of hepatocellular carcinoma: a study of 832 cases. *Zhonghua Zhong Liu Za Zhi.* 2013; 35 (1): 54–58.
9. Mazzaferro V., Bhoori S., Sposito C., Bongini M., Langer M., Miceli R., Mariani L. Milan criteria in liver transplantation for hepatocellular carcinoma: an evidence-based analysis of 15 years of experience. *Liver Transpl.* 2011; 17 (suppl. 2): S44–S57.
10. Bruix J., Llovet J.M. Major achievements in hepatocellular carcinoma. *Lancet.* 2009; 373 (9664): 614–616.
11. Palmer D.H., Hussain S.A., Johnson P.J. Systemic therapies for hepatocellular carcinoma. *Expert Opin. Investig. Drugs.* 2004; 13 (12): 1555–1568.
12. Gorbunova V.A. Conservative treatment of primary and metastatic liver cancer. Moscow: Medical Information Agency, 2013. 287 p.
13. Bazin I.S. Hepatocellular carcinoma - the current state of problem. *Practical Oncology.* 2008; 9 (4): 216–228.
14. Ikeda M., Okusaka T., Ueno H., Takezako Y., Morizane C. A phase II trial of continuous infusion of 5-fluorouracil, mitoxantrone, and cisplatin for metastatic hepatocellular carcinoma. *Cancer.* 2005; 103 (4): 756–762.
15. Yeo W., Mok T.S., Zee B., Leung T.W., Lai P.B., Lau W.Y., Koh J., Mo F.K., Yu S.C., Chan A.T., Hui P., Ma B., Lam K.C., Ho W.M., Wong H.T., Tang A., Johnson P.J. A randomized phase III study of doxorubicin versus cisplatin/interferon alpha-2b/doxorubicin/fluorouracil (PIAF) combination chemotherapy for unresectable hepatocellular carcinoma. *J. Natl. Cancer Inst.* 2005; 97 (20): 1532–1538.
16. Louafi S., Boige V., Ducreux M., Bonyhay L., Mansourbakht T., de Baere T., Asnacios A., Hannoun L., Poynard T., Taieb J. Gemcitabine plus oxaliplatin (GEMOX) in patients with advanced hepatocellular carcinoma (HCC): results of a phase II study. *Cancer.* 2007; 109 (7): 1384–1390.
17. Llovet J.M., Hilgard P., Gane E., Blanc J.F., de Oliveira A.C., Santoro A., Raoul J.L., Forner A., Schwartz M., Porta C., Zeuzem S., Bolondi L., Greten T.F., Galle P.R., Seitz J.F., Borbath I., Haussinger D., Giannaris T., Shan M., Moscovici M., Voliotis D., Bruix J. SHARP (Sorafenib HCC Assessment Randomized Protocol Trial). *N. Engl. J. Med.* 2008; 359 (4): 378–390.
18. Wang J.-H., Changchien C.S., Hu T.H., Lee C.M., Kee K.M., Lin C.Y., Chen C.L., Chen T.Y., Huang Y.J., Lu S.N. The efficacy of treatment schedules according to Barcelona Clinic Liver Cancer staging for hepatocellular carcinoma – Survival analysis of 3892 patients. *EJC.* 2008; 44 (7): 1000–1006.
19. Cormier J.N., Thomas K.T., Chari R.S., Pinson C.W. Management of hepatocellular carcinoma. *J. Gastrointestinal Surgery.* 2006; 10 (5): 761–780.
20. Llovet J.M., Fuster J., Bruix J. The Barcelona approach: diagnosis, staging, and treatment of hepatocellular carcinoma. *Liver Transplantation.* 2004; 10 (2 suppl. 1): 115–120.
21. Bruix J., Sala M., Llovet J. Chemoembolization for hepatocellular carcinoma. *Gastroenterology.* 2004; 127 (5): 179–188.
22. Lencioni R. Management of hepatocellular carcinoma with transarterial chemoembolization in the era of systemic targeted therapy. *Crit. Rev. Oncol. Hematol.* 2012; 83 (2): 216–224.
23. Llovet J.M., Real M.I., Montana X., Planas R., Coll S., Aponte J., Ayuso C., Sala M., Muchart J., Solà R., Rodés J., Bruix J. Arterial embolisation or chemoembolisation versus symptomatic treatment in patients with unresectable hepatocellular carcinoma: a randomised controlled trial. *Lancet.* 2002; 359 (9319): 1734–1739.
24. Lo C.M., Ngan H., Tso W.K., Liu C.L., Lam C.M., Poon R.T., Fan S.T., Wong J. Randomized controlled trial of transarterial lipiodol chemoembolization for unresectable hepatocellular carcinoma. *Hepatology.* 2002; 35 (5): 1164–1171.
25. Hiraoka A., Kumagi T., Hirooka M., Uehara T., Kurose K., Iuchi H., Hiasa Y., Matsuura B., Michitaka K., Kumano S., Tanaka H., Yamashita Y., Horiike N., Mochizuki T., Onji M. Prognosis following transcatheter arterial embolization for 121 patients with unresectable hepatocellular carcinoma with or without a history of treatment. *World J. Gastroenterol.* 2006; 12 (13): 2075–2079.
26. Kettenbach J., Stadler A., Katzler I.V., Scherthaner R., Blum M., Lammer J., Rand T. Drug-loaded microspheres for the treatment of liver cancer: review of current results. *Cardiovasc. Intervent. Radiol.* 2008; 31 (3): 468–476.
27. Malagari K., Pomoni M., Moschouris H., Bouma E., Koskinas J., Stefanidou A., Marinis A., Kelekis A., Alexopoulou E., Chatziioannou A., Chatzimichael K., Dourakis S., Kelekis N., Rizos S., Kelekis D. Chemoembolization with doxorubicin-eluting beads for unresectable hepatocellular carcinoma: Five-year survival analysis. *Cardiovasc. Intervent. Radiol.* 2012; 35 (5): 1119–1128.
28. Poon R. Treatment of Asian Patients with Hepatocellular Carcinoma (HCC) using doxorubicin Eluting Bead Embolization (PRECISION ASIA STUDY). Presentation at CIRSE 2004.
29. Lewis A.L., Gonzalez M.V., Lloyd A.W., Hall B., Tang Y., Willis S.L., Leppard S.W., Wolfenden L.C., Palmer R.R., Stratford P.W. DC bead: in vitro characterization of a drug-delivery device for transarterial chemoembolization. *J. Vasc. Interv. Radiol.* 2006; 17 (2 Pt 1): 335–342.
30. van Malenstein H., Maleux G., Vandecaveye V., Heye S., Laleman W., van Pelt J., Vaninbrouck J., Nevens F., Verslype C. A randomized phase II study of drug-eluting beads versus transarterial chemoembolization for unresectable hepatocellular carcinoma. *Onkologie.* 2011; 34 (7): 368–376.
31. Poon R.T., Fan S.T., Lo C.M., Liu C.L., Wong J. Difference in tumor invasiveness in cirrhotic patients with hepatocellular carcinoma fulfilling the Milan criteria treated by resection and transplantation: impact on long-term survival. *Ann. Surg.* 2007; 245 (1): 51–58.
32. Malagari K., Pomoni M., Kelekis A., Pomoni A., Dourakis S., Spyridopoulos T., Moschouris H., Emmanouil E., Rizos S., Kelekis D. Prospective randomized comparison of chemoembolization with doxorubicin-eluting beads and bland embolization with BeadBlock for hepatocellular carcinoma. *Cardiovasc. Intervent. Radiol.* 2010; 33 (3): 541–551.