



DOI: 10.24835/1607-0763-2017-1-116-128

Постобработка цифровых рентгенограмм в практике рентгенолога

Камышанская И.Г.*

ФГБОУ ВО «Санкт-Петербургский государственный университет», Санкт-Петербург, Россия
Санкт-Петербургское ГБУЗ «Городская Мариинская больница», Санкт-Петербург, Россия

Post-Processing of Digital Radiographs in the Practice of Radiologist

Kamyshanskaya I.G.*

Saint-Petersburg State University, St. Petersburg, Russia
City Mariinsky Hospital, St. Petersburg, Russia

Цель исследования: анализ использования рентгенологами методик постобработки цифровых рентгенограмм и разработка практических рекомендаций по их применению.

Материал и методы. Для анализа были взяты методики постобработки: негатив/позитив; фильтры/оптимизация динамического диапазона; обострение контуров и их сглаживание; увеличение изображения; уровень/ширина окна плотностей, гамма-коррекция. Составлена анкета, по которой врачу-рентгенологу надо было ответить на вопросы: с какой частотой он использует ту или иную методику цифровой обработки изображений; для чего, в каких случаях, в исследовании каких органов он применяет постобработку? Всего проанализировано 18 анкет и собственный опыт работы на цифровых рентгеновских аппаратах с 2003 г.

Результаты. На основании анкетирования и собственного опыта рекомендовано использовать методики постобработки рентгеновских изображений, начиная с оптимизации динамического диапазона / фильтрации, которая значительно улучшает качество снимка.

Выводы. 1. Врачи-рентгенологи в большинстве случаев (83%) используют методики постобработки в анализе цифровых рентгенограмм.

2. Отдельные опции постобработки применяются чаще всего (до 90–100%), это – уровень / ширина окна, обострение контуров, увеличение.

3. Команда сглаживания контуров применяется в 1/3 случаев (33%).

4. Редко используется оптимизация динамического диапазона / Fon Equalize.

5. Активное использование всех опций постобработки цифровых изображений позволит: повысить точность диагностики, избежать повторных снимков и снизить дозу облучения.

6. Рекомендуются начинать постобработку снимков с оптимизации динамического диапазона / филь-

трации; для детализации изображения – изменять уровень / ширину окна, применять увеличение, обострять контуры.

Ключевые слова: цифровая рентгенограмма, цифровая техника и рентгенодиагностика, постобработка цифровых изображений, доза облучения.


Ссылка для цитирования: Камышанская И.Г. Постобработка цифровых рентгенограмм в практике рентгенолога. *Медицинская визуализация*. 2017; 21 (1): 116–128. DOI: 10.24835/1607-0763-2017-1-116-128.

The purpose: analysis of the use by radiologists techniques of post-processing of digital radiographs and the development of practical recommendations on their application.

Materials and methods. The technique of post-processing was taken for analysis: negative/positive; filters/optimization of dynamic range; the intensification of the contours and smoothing; image magnification; level/window width densities, and gamma correction. Compiled questionnaire, which the doctor and the radiologist had to answer the questions of how often he uses a particular technique of digital image processing; which, in some cases, the study of what organs he uses post-processing? In total, we analyzed 18 questionnaires and their own experience in digital x-ray machines since 2003.

Results. On the basis of interviews and our own experience, the author recommends that you always use the techniques of post-processing x-ray images, starting with the optimization of the dynamic range / filter, which greatly improves the quality of the picture.

Conclusions. 1. Doctors radiologists in the majority of cases (83%) use the methods of post-processing to analyse digital radiographs.



2. Additional option of post-processing are used most of the time (90–100%), this level and the window width, the intensification of the contours increase.

3. Command path smoothing is applied in 1/3 cases (33%).

4. Rarely used to optimize dynamic range and FonEqualize.

5. Understanding all of the options post-processing of digital radiographs and their active use in practice of the radiologist, will improve the accuracy of x-ray, to avoid repeated shots, and as a consequence, to reduce the radiation dose of the patient.

6. Recommended: start post-processing images with optimal dynamic range/filter; for detail is necessary – to change the level/window width, zoom in, sharpen the contours.

Key words: digital radiograph, digital X-ray technology and X-ray diagnostics, post-processing of digital images, the radiation dose.

Recommended citation: Kamyshanskaya I.G. Post-Processing of Digital Radiographs in the Practice of the Radiologist. *Medical visualization*. 2017; 21 (1): 116–128. DOI: 10.24835/1607-0763-2017-1-116-128.

Введение

Рентгеновские пленочные изображения имели существенные ограничения для количественного и качественного анализа патологических изменений. С появлением цифровых технологий пришли новые возможности цифровой обработки изображений [1–5]. Пленочные изображения имеют малый динамический диапазон, поэтому могут быть выполнены только в стандартном, мягком или жестком режимах и отражать определенные структуры органов [6, 7]. Параметры съемки подбирались в соответствии с конституцией пациента и с задачей исследования, но не всегда были оптимальными для обнаружения патологии. Благодаря большому динамическому диапазону цифрового изображения на одном снимке отображаются все структуры, которые можно увидеть, лишь изменяя уровень и ширину окна диапазона плотностей [6, 7]. Вследствие этого уменьшается процент бракованных цифровых снимков и, следовательно, снижаются дозы облучения пациентов [6–8]. Это лишь один пример эффективности постобработки цифрового изображения. Ее возможности огромны. В России есть единичные работы по клиниче-

скому применению современных возможностей постобработки цифровых рентгенограмм [6–8]. В зарубежных изданиях постобработке цифровых изображений посвящено много работ, как теоретических, так и клинических [9–13]. Однако в практической работе рентгенолога постобработка цифровых рентгеновских изображений используется не в полной мере. Это можно объяснить отсутствием в отечественном здравоохранении методических указаний и практических рекомендаций по оптимизации рентгенограмм различных анатомических областей с помощью постобработки.

Цель исследования

Анализ применения врачами-рентгенологами методик постобработки цифровых рентгенограмм и разработка практических рекомендаций по использованию постпроцессинга.

Материал и методы

Была создана анкета, по которой рентгенологу надо было ответить на вопросы, касающиеся частоты использования той или иной методики цифровой обработки, уточняющие, для чего, в каких случаях, в исследовании каких органов и систем рентгенолог применяет постобработку.

Для анализа были взяты следующие методики постобработки: негатив/позитив (инверсия); фильтры/оптимизация динамического диапазона; обострение контуров и их сглаживание; увеличение изображения/лупа; уровень/ширина окна плотностей, гамма-коррекция. Всего проанализировано 18 анкет. На вопросы отвечали врачи с трудовым стажем: до 5 лет – 10 (55%) человек, от 6 до 10 лет – 3 (17%) человека, работающие более 10 лет – 5 (28%) человек.

Фрагмент анкеты рентгенолога: **позитив / негатив**. Вопросы:

- а) В каком виде Вы чаще анализируете изображение, в позитивном либо негативном?
- б) В каких случаях применяете то и другое?
- в) При какой патологии либо при анализе каких органов используете позитивное изображение?
- г) При какой патологии либо при анализе каких органов используете негативное изображение?

Для корреспонденции*: Камышанская Ирина Григорьевна – 191014 Санкт-Петербург, Литейный проспект, д. 56. Городская Мариинская больница. Тел.: 8-812-275-73-67,; 8-911-238-44-31 (моб.). E-mail: irinaka@mail.ru

Камышанская Ирина Григорьевна – канд. мед. наук, доцент кафедры онкологии с курсом лучевой диагностики и лучевой терапии СПбГУ; заведующая рентгеновским отделением СПб ГБУЗ “Городская Мариинская больница”.

Contact*: Irina G. Kamyshanskaya – 191014, Saint-Petersburg, Liteyniy prospekt, 56. City Mariinsky hospital. Phone: +7-812-275-73-67, +7-911-238-44-31. E-mail: irinaka@mail.ru

Irina G. Kamyshanskaya – cand. of med. sci., Associate Professor of Oncology, St. Petersburg State University; head of the X-ray department of the City Mariinsky hospital, St. Petersburg.



Был проанализирован и собственный опыт использования постобработки рентгенограмм органов и систем, полученный при работе с 2003 г. на нескольких модификациях цифровых рентгеновских аппаратов компании “Электрон”. В Мариинской больнице за 13 лет эксплуатировались аппараты “Электрон” с различной системой детектирования, оцифровки изображения, версией программного обеспечения (ПО) аппаратов. На смену фильтрации пришла оптимизация динамического диапазона, менялся интерфейс анализа изображения, предлагался более удобный и с большими возможностями.

Результаты

Анализ рентгенограмм в негативе либо в позитиве. Негативное изображение предпочитают позитивному 17 (95%) рентгенологов; все рентгенограммы оценивал в позитиве и в негативе 1 (5%) врач. Обязательно использовали инверсию: при патологии скелета – 1 (5%) человека, при заболеваниях мочеполовой системы – 2 (11%), в сложных диагностических случаях – 3 (17%), только при патологии легких – 3 (17%) человека. Значительное количество врачей – 7 (39%) применяли негатив и позитив обязательно при патологии легких, скелета, живота. В позитивном изображении 2 (11%) рентгенологам было легче находить камни в почках и мочеточниках. По собственному опыту рассматривать изображение в любом виде желательно после фильтрации снимка либо оптимизации динамического диапазона (рис. 1, 2). В этом случае появляется больше деталей изображения. Негатив цифрового снимка соответствует пленочной рентгенограмме, образ которой визуально привычен глазу рентгенолога, особенно с большим стажем. При визуальной оценке светлые структурные элементы изображения лучше видны на темном фоне и, наоборот, темные элементы дифференцируются хуже на светлом фоне. С физической точки зрения это можно объяснить отражением лучей света от белого цвета.

Фильтрация изображения. Нативное цифровое изображение имеет 65 536 оттенков серого (16 бит). Монитор компьютера может отразить 256 оттенков серого, тогда как глаз человека различает лишь 60–80 оттенков. Программы оптимизации подстраивают рентгеновское цифровое изображение под возможности визуализации глаза человека. Для этого в ПО заложен сложный математический алгоритм обработки сигнала. В рентгеновских аппаратах до 2012 г. выпуска предлагали специальные фильтры Fon Equalize Low, Middle, High (рис. 3), в поздних моделях – программы оптимизации динамического диапазона (рис. 4).

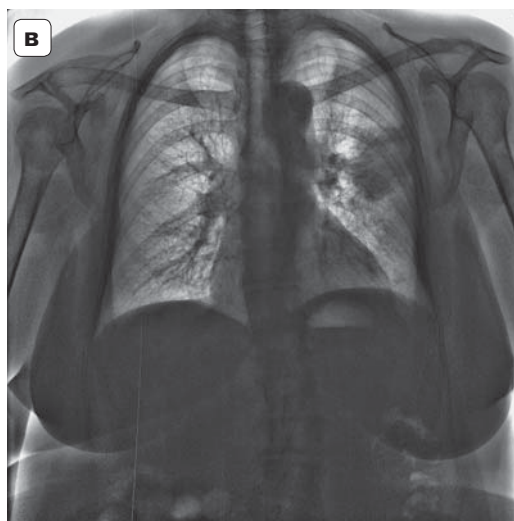
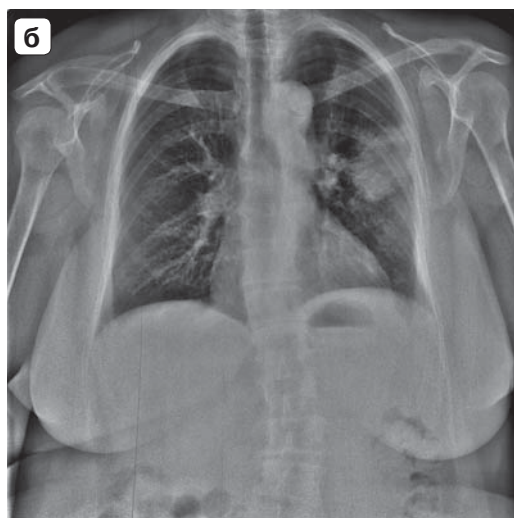
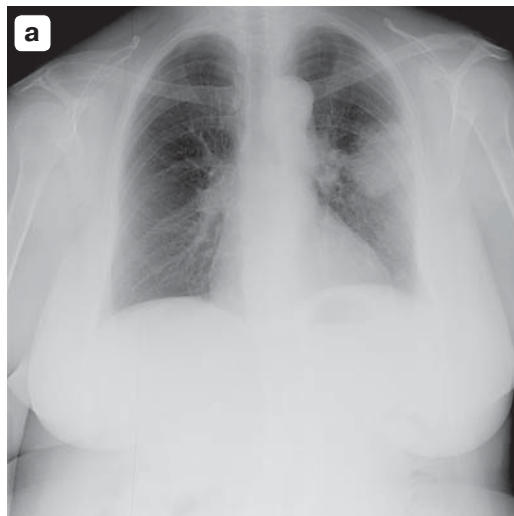


Рис. 1. Инверсия изображения с применением фильтрации в диагностике полостных образований легких. а – негатив без постобработки; б – негатив после фильтрации; в – позитив после фильтрации.

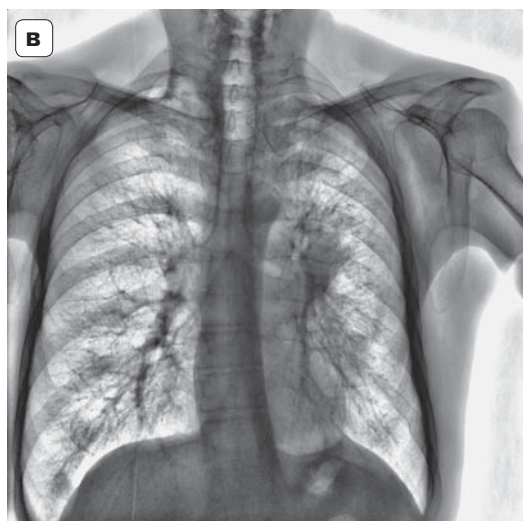
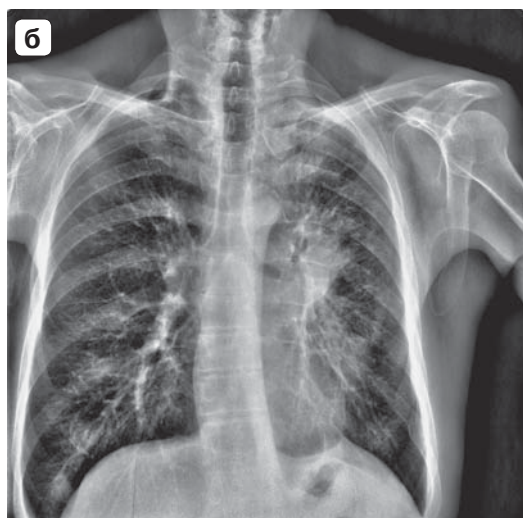
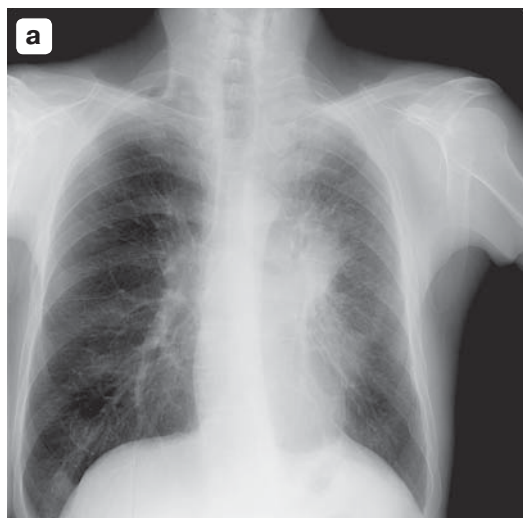



Рис. 2. После фильтрации первичное изображение стало структурным, детальным, как в негативе, так и в позитиве, для точной оценки признаков центрального рака легкого. а – негатив без постобработки; б – негатив после фильтрации; в – позитив после фильтрации.

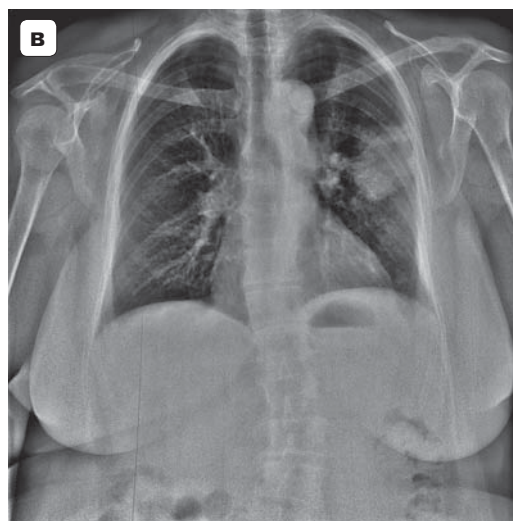
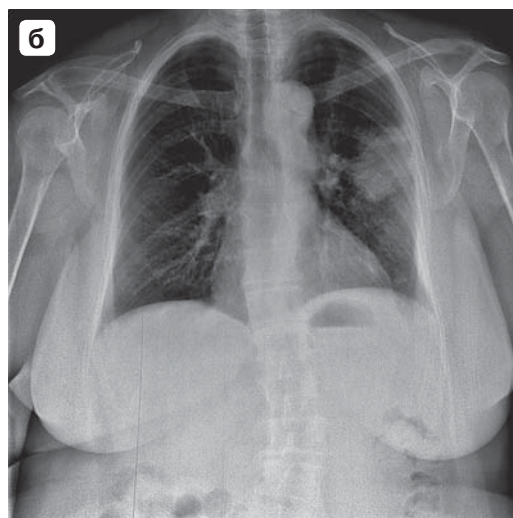
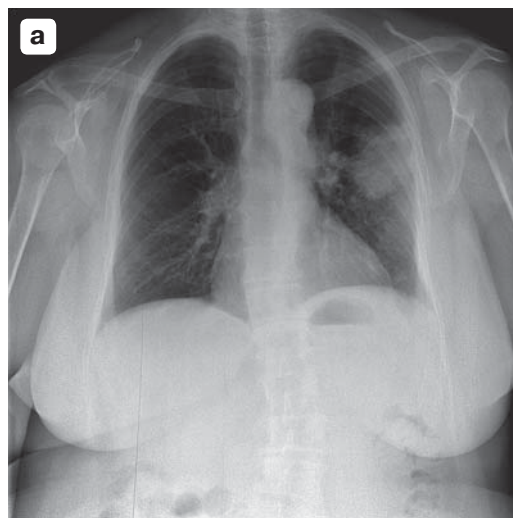


Рис. 3. Варианты фильтрации рентгенограмм. а – фильтр low Fon Equalize; б – фильтр middl Fon Equalize; в – фильтр high Fon Equalize.

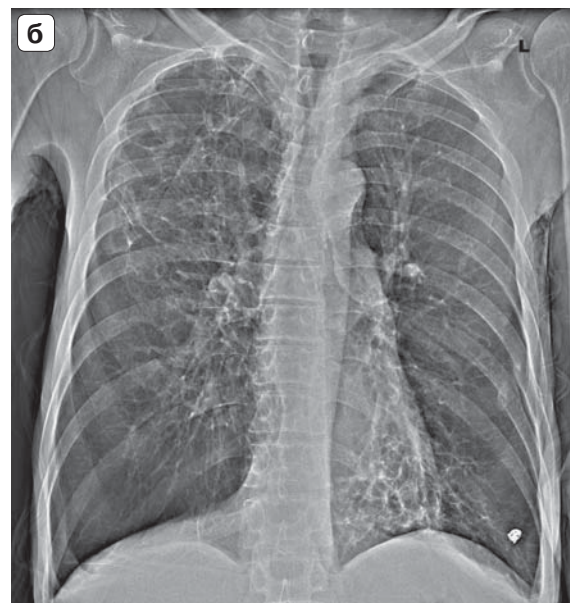
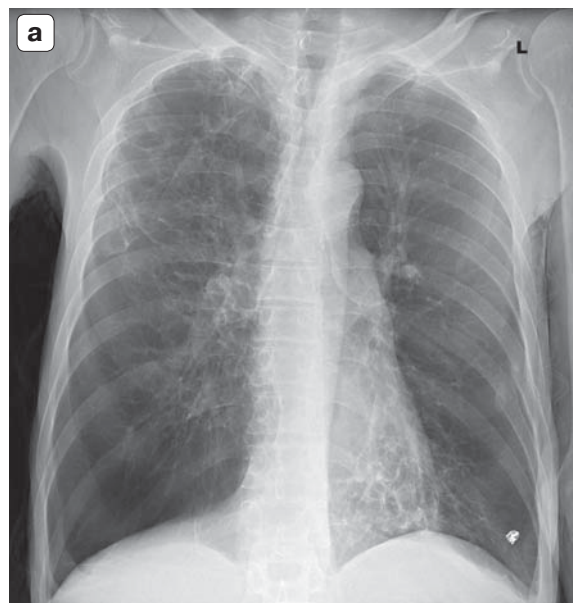


Рис. 4. Использование оптимизации динамического диапазона в случае кистозно-буллезной перестройки легких. а – нативное изображение; б – после оптимизации 8 ед.

Фильтры избавляли изображение от помех, нечеткостей и шума, вызванного как самим пациентом, так и техникой, токами электрических цепей.


Вообще не использовали фильтрацию 3 (17%) рентгенолога больницы, остальные 15 (83%) применяли ту или иную фильтрацию. По частоте всегда использовали фильтрацию 3 (17%) врача, не более чем в 50% случаев – 5 (28%), включали фильтрацию в 50–100% случаев – 10 (55%). Чаще всего предпочитали High Fon Equalize 5 (28%) врачей, использовали все величины фильтрации (Low, Middle, High) 4 (22%), включали фильтрацию только при патологических изменениях в легких либо скелете 6 (33%) врачей.

Обострение и сглаживание контуров изображения. Команда “Sharpen”, называемая также псевдорельеф, обостряет контуры, делает четкими границы тканей. Она представлена в ПО величиной 2×2 , 3×3 , 5×5 (рис. 5–7). Команда “Smooth”, наоборот, делает изображение сглаженным. Она убирает зернистость, шумы в изображении и представлена величиной 3×3 , 5×5 . В последних модификациях рентгеновских аппаратов резкость контуров определяется в единицах (см. рис. 5). Рентгенологу важно не забывать, что опция “Sharpen” придает выразительность, подчеркнутость изображению. В своей практической работе было замечено, что некоторые рентгенологи при использовании команды “Sharpen” в анализе рентгенограммы органов грудной клетки (ОГК) воспринимали нормальный легочный рисунок как “уплотненный”, принимая его за пневмофиброз.

В связи с этим рекомендуется первоначально начинать анализ рентгенограммы (ОГК), не применяя какую-либо постобработку, особенно обострение контуров. В некоторых ПО врача вместе с фильтрацией изображения может быть “защита” по умолчанию программа обострения контуров определенной величины. Используя фильтрацию, врач может не заметить, как оптимизированное изображение приобретет псевдорельеф и, таким образом, приведет к заблуждению доктора. Команду “Sharpen” рекомендуется использовать в поиске тонких деталей изображения, например скрытых переломов костей (см. рис. 5), малого гидроторакса, слабо различимых за мягкими тенями грудной клетки (см. рис. 6, 7).

По мнению 4 (22%) рентгенологов, обострение контуров было необходимо только для лучшей визуализации патологии в легких и костях. Шесть (34%) врачей применяли обострение в 100% случаев. В повседневной работе обострение контуров использовали с частотой более чем в 50% случаев 11 (61%) врачей. Команду сглаживания использовали редко. Ее применяли лишь в 10% случаев, сглаживая изображение после команды обострения контуров (Smooth 3×3) и перед печатью снимка, чтобы убрать зерно шума. Команду “Smooth” 5×5 никто не использовал. Не видят вообще никакого смысла в сглаживании контуров 12 (67%) врачей.

Масштабирование, изменение размеров, лупа. Часть изображения на снимке, выделенная в окно просмотра, можно масштабировать, т.е.



увеличивать в несколько раз (рис. 8). Просмотр снимка в различном масштабе определяется коэффициентами. Шестнадцать (89%) рентгенологов использовали эту опцию при анализе снимка. Увеличение применяли 12 (67%) врачей не чаще чем в 50% случаев, 4 (22%) врача в 70% случаев и чаще. Шесть (33%) врачей увеличивали снимок в 2 раза, 4 (22%) – в 1,5 раза. Применяли увеличение 10 (56%) рентгенологов при анализе рентге-

нограмм легких и скелета. Увеличение изображения позволяло специалисту детализировать снимок, оценивать структуру, очагов, контуры, рисунок и интенсивность мелких деталей объекта, определять целостность костной ткани (рис. 9, 10).

По мнению автора, достаточно увеличивать изображение до 2 раз. Больше увеличение придаст снимку зернистую структуру и сделает его малоэффективным.

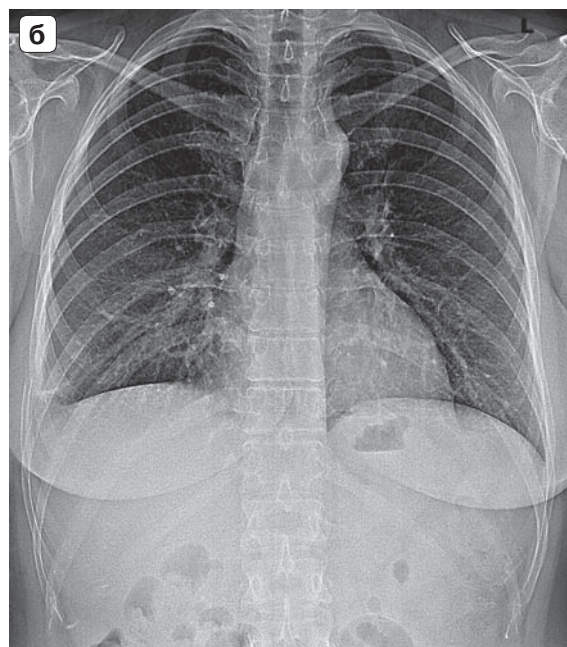
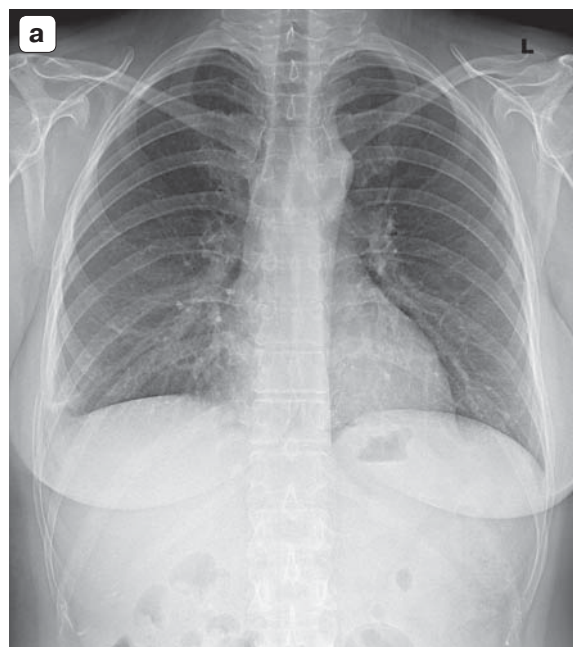


Рис. 5. Пример использования оптимизации и обострения контуров в диагностике перелома бокового отрезка VIII ребра справа. а – нативное изображение; б – после оптимизации 5 ед. и резкости 5 ед.

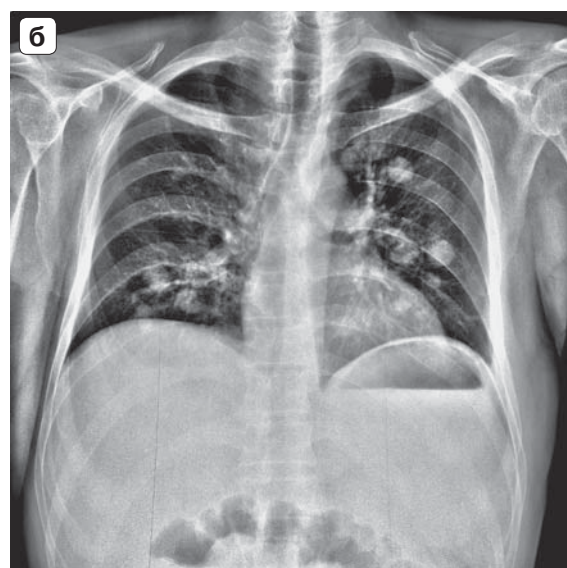
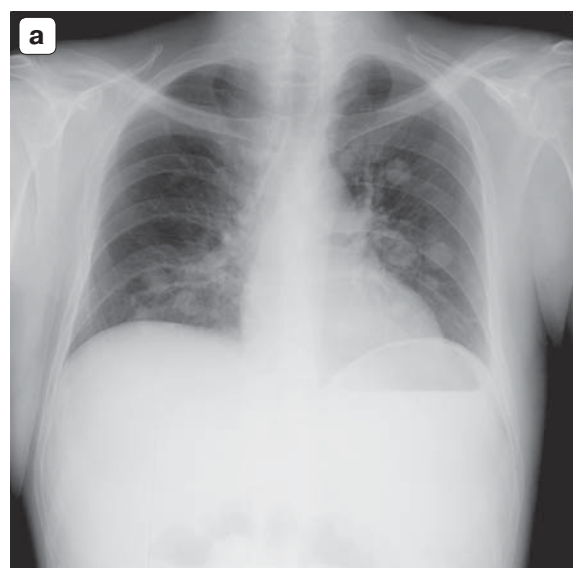


Рис. 6. Уточненная диагностика диссеминированных крупноочаговых изменений в легких. а – нативный снимок; б – фильтр high Fon Equalize + Sharpen 2 x 2.

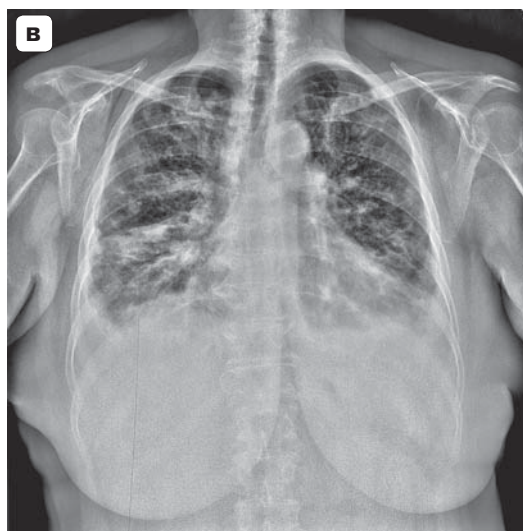
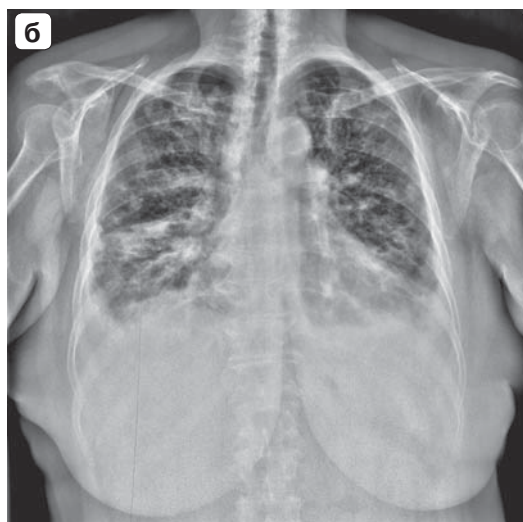
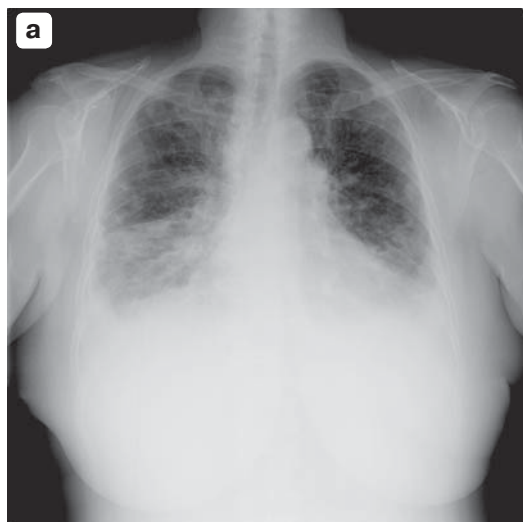


Рис. 7. Пример улучшения визуализации структур легочной ткани при двустороннем гидротораксе. а – Sharpen 5 × 5; б – high Fon Equalize + Sharpen 2 × 2; в – high Fon Equalize + Sharpen 5×5.

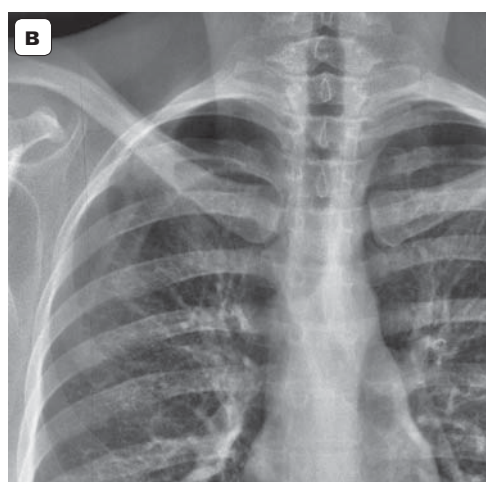
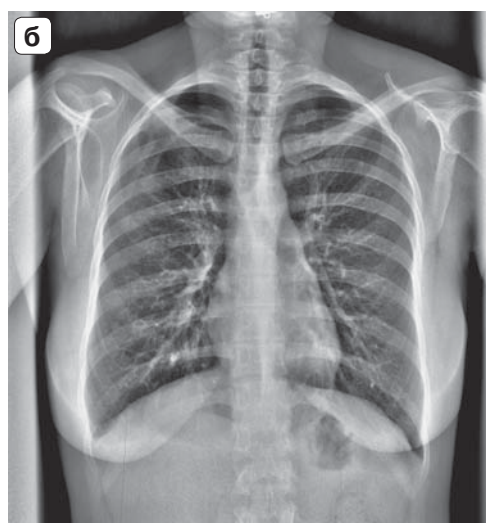
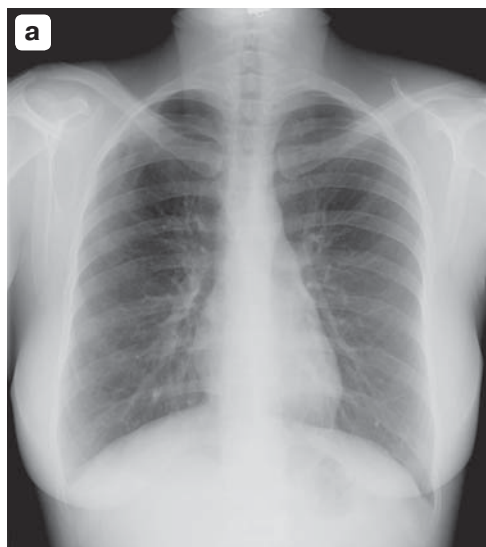


Рис. 8. Увеличение снимка после фильтрации при аномалии ребер справа. а – негатив без постобработки; б – фильтр high Fon Equalize; в – high Fon Equalize + увеличение 2.

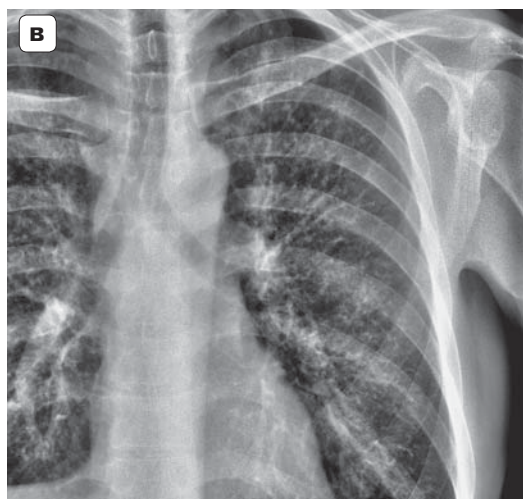
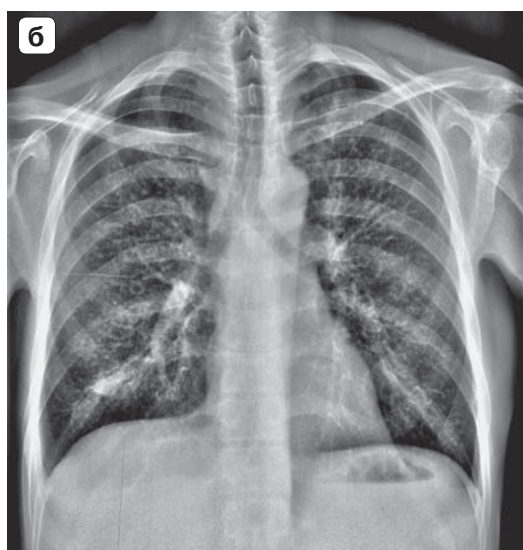
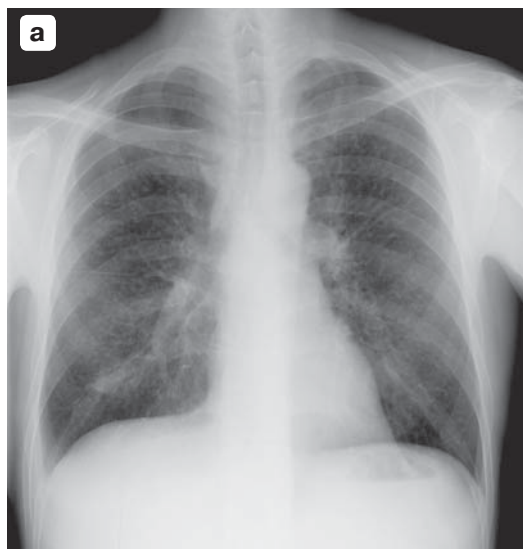



Рис. 9. Улучшение визуализации мелкоочаговых теней в легких. а – без постобработки; б — high FonEqualize + sharpen 2 × 2; в – high Fon Equalize + Sharpen 2 × 2 + увеличение 2.

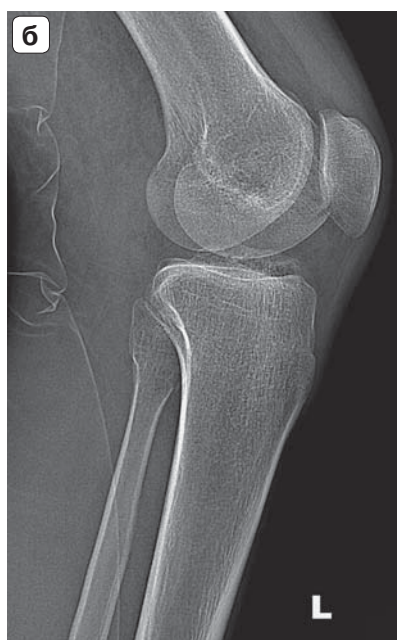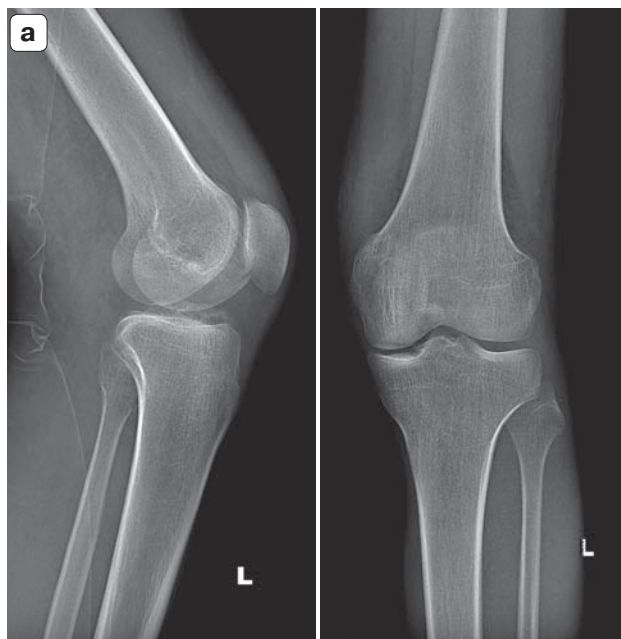


Рис. 10. Улучшение диагностики перелома малоберцовой кости. а – нативные снимки в 2 проекциях; б – оптимизация 6 ед., резкость 3 ед., увеличение 2.

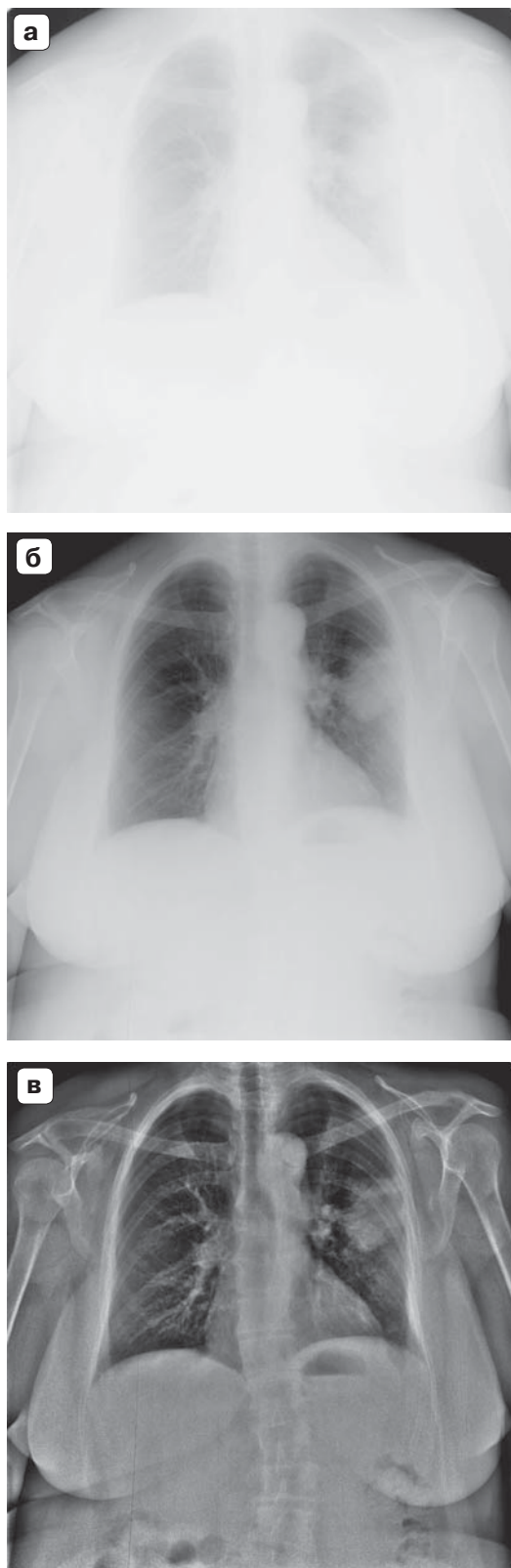


Рис. 11. Варианты использования ширины окна шкалы плотностей. а – весь диапазон плотностей от 0 до 4095 ед; б – без фильтрации, диапазон окна 0–454 ед; в – high Fon Equalize + Sharpen 2 × 2, диапазон окна 2044–2564 ед.

Ширина и уровень окна, шкала плотностей.

В цифровой рентгенографии имеется понятие шкалы плотностей с диапазоном от 0 до 4095 условных единиц. Регулировка изображения осуществляется врачом при изменении ширины окна шкалы плотностей (window width) и уровня окна шкалы (window level). Окно шкалы определяется верхней и нижней границей видимого диапазона плотностей камеры аппарата. Уровень окна – это среднее значение между верхней и нижней границей шкалы плотностей в выбранном окне. Изменяя уровень окна и его ширину, мы можем более детально рассмотреть ткани определенной плотности. Использование всей шкалы сразу – диагностически неэффективно (рис. 11). Известны окна – легочное, средостенное, костное, в которых возможно рассмотрение деталей именно этих структур.

Гамма-коррекция. Гамма-коррекция, или зависимость уровней яркости изображения на мониторе от плотности объекта, определяется коэффициентом γ , который можно изменять в диапазоне от 0,2 до 5. Применительно к негативным снимкам при перемещении движка вправо по шкале гамма-коррекции коэффициент γ увеличивается, а изображение становится более темным (рис. 12, 13).

При перемещении движка влево по шкале гамма-коррекции коэффициент γ уменьшается, а изображению становится более светлым. Чаще данную опцию используют вместе с уровнем / шириной окна (см. рис. 13).

По результатам анкетирования гамма-коррекцией и изменением уровня / ширины окна пользовались почти все рентгенологи – 17 (95%) человек. В 100% случаев изменяли уровень и ширину окна вместе с гамма-коррекцией 7 (39%) врачей, а использовали данные опции в 50% случаев – 11 (61%). Только при анализе патологии в легких применяли данную постобработку 3 (17%) врача и столько же – при анализе снимков скелета. Эта опция помогала рентгенологам рассмотреть единичные патологические очаги, диссеминацию в легких, детали патологически измененного легочного рисунка, малый пневмоторакс. При исследовании костно-суставной системы лучше дифференцировались переломы, при исследовании живота – уровни жидкости в кишечнике, малый пневмоперитонеум, осумкованный газ и выпот.

Обобщая результаты проводимого опроса, на вопрос о частоте использования постобработки в диагностической работе 15 (83%) рентгенологов ответили, что применяют ее в более чем 70% случаев. Только 3 (17%) врача не утруждали себя об-

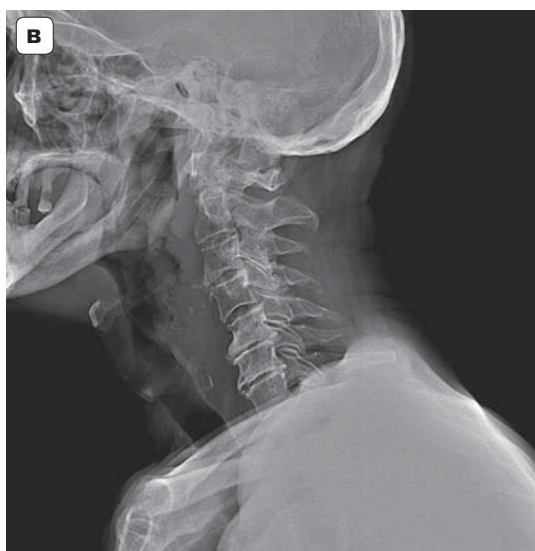
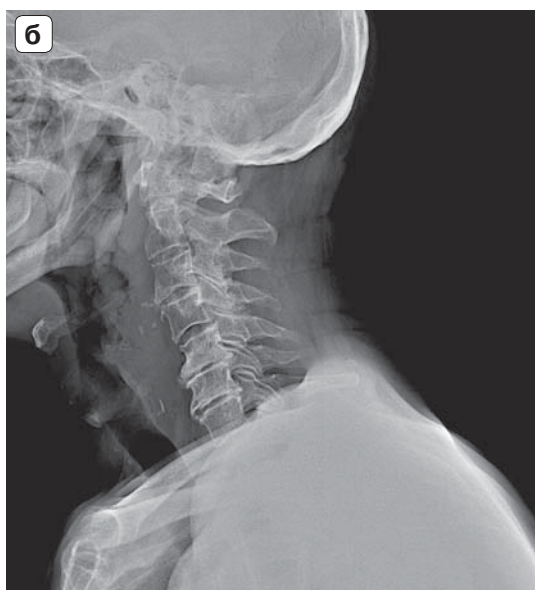
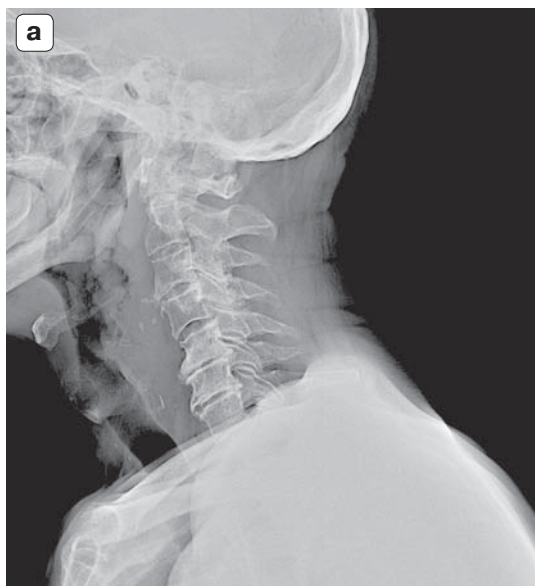

Рис. 12. Варианты гамма-коррекции при исследовании шеи. а – гамма-коррекция 0,3; б – гамма-коррекция 0,6; в – гамма-коррекция 1.

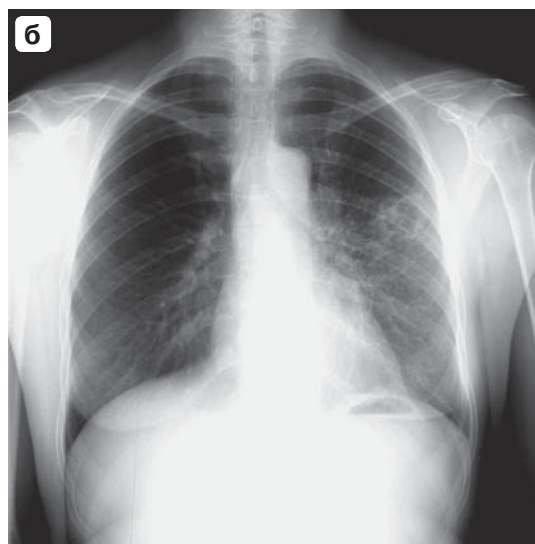
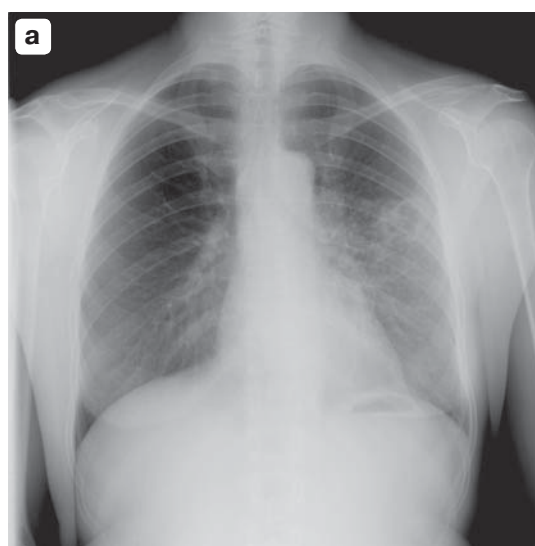


Рис. 13. При одной величине гамма-коррекции улучшение дифференцировки полостного образования в левом легком. а – гамма-коррекция 1,6; б – изменение уровня и ширины окна + гамма-коррекция 1,6.

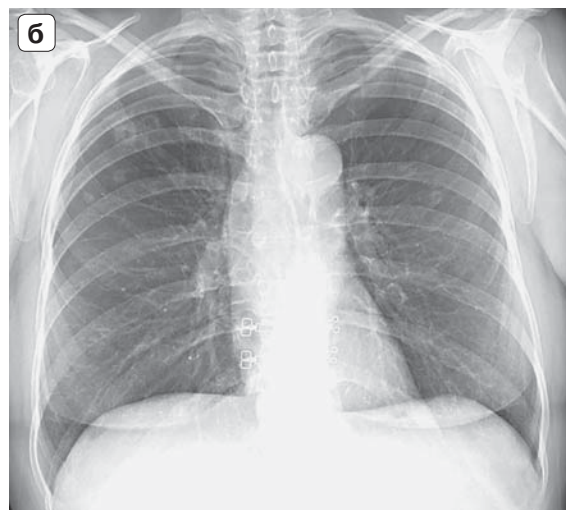
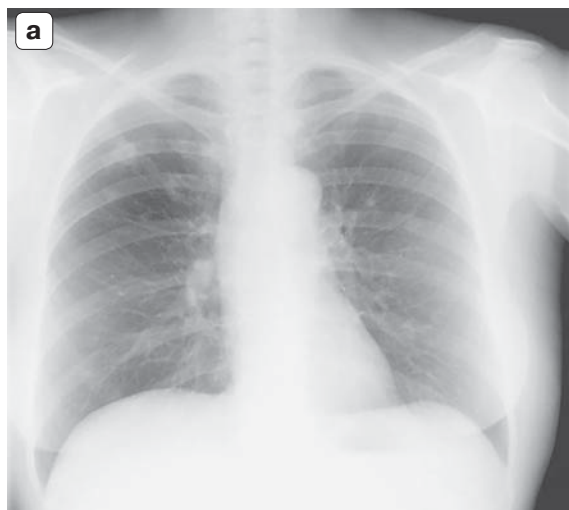


Рис. 14. Больная К., 53 года, синдром очаговой диссеминации в верхнесредних отделах легких с распадом. Пример особенностей пространственного разрешения снимков, выполненных на аппаратах с различными цифровыми детекторами. а – нативная цифровая флюорограмма; б – нативный цифровой снимок с АРЦ.

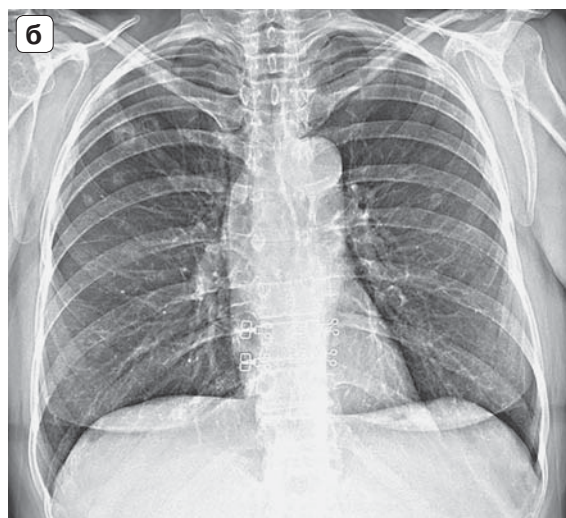
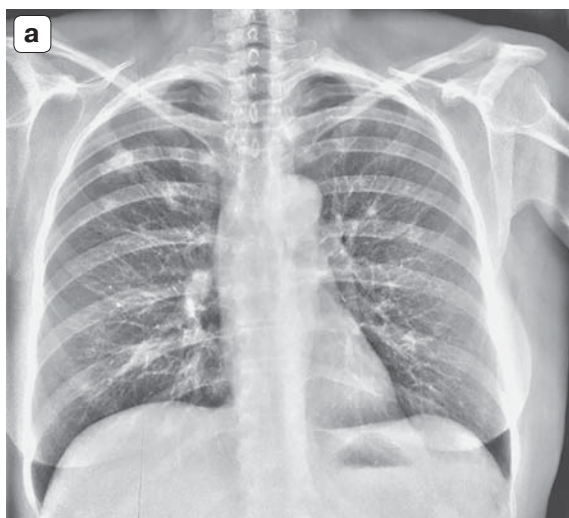


Рис. 15. Больная К., 53 года, синдром очаговой диссеминации в верхнесредних отделах легких с распадом. Те же снимки, что на рис. 14, после постобработки. а – флюорограмма, фильтрация Fon Equalize High и обострения Sharpen 2 × 2; б – рентгенограмма с АРЦ, оптимизация динамического диапазона 6 ед.

работкой изображений, используя ее менее чем в 30% случаев. Это оказались молодые врачи с небольшим стажем работы. Рентгенологи со стажем более 10 лет (28%) применяли постобработку в 100% случаев. Некоторые опции рентгенологи не применяли, так как либо не знали о них, либо не понимали их назначение.

Сравнивая разрешающую способность детекторов разных цифровых аппаратов и прилагаемое ПО, можно с уверенностью сказать, что снимки, полученные на флюорографе (ФЦ) (рис. 14, а, 15, а) гораздо хуже по качеству, чем на рентгеновском аппарате с плоской панелью (АРЦ-Электрон)

(рис. 14, б, 15, б). В более современные рентгеновские аппараты заложены сложные алгоритмы математической обработки. До того, как снимок будет представлен для анализа рентгенологу, на этапе машинной обработки происходят выравнивание яркости, коррекция геометрических искажений, удаление битых пикселей, шумоподавление, предварительная оптимизация динамического диапазона и др. На флюорографе 2007 г. выпуска сложных программ преобработки снимков не было. На АРЦ они уже есть, поэтому видна разница в качестве изображений. На рентгенограмме, выполненной на цифровом флюорографе (см.




рис. 14, а), нативное изображение менее информативно, чем на АРЦ (см. рис. 14, б). После оптимизации нативного снимка элементами постобработки стали четче дифференцироваться патологические очаги, их количество, структура, контуры, размеры (см. рис. 15, а). Стали лучше различаться детали легочного рисунка, проявились сквозь сердце и живот тени позвоночника и ребер. Обработанный врачом снимок с флюорографа (см. рис. 15, а) по качеству стал соответствовать нативному снимку с АРЦ (см. рис. 14, б).

Производители рентгеновской техники сейчас работают над сложными алгоритмами автоматической преобработки, пытаются получить оптимальный для интерпретации снимок, который можно рентгенологу вообще не обрабатывать либо применять минимальную постобработку. На взгляд автора статьи, получить оптимальное изображение под любой “глаз и вкус” рентгенолога невозможно.

На основании собственного опыта работы на цифровых рентгеновских аппаратах автор статьи рекомендует всегда использовать методики постобработки на практике. Начинать надо с оптимизации динамического диапазона либо с фильтрации. Эти опции постобработки позволяют получить снимки значительно лучшего качества (см. рис. 15) в сравнении с нативными снимками (см. рис. 14). В случае необходимости детализации тонких патологических структур следует применить увеличение / лупу, псевдорельеф (обострение контуров). Если необходимо рассмотреть детали в легочном или в костном окне, то надо соответственно сместить уровень окна. Ширину окна необходимо также регулировать.

Выводы

1. Врачи-рентгенологи в большинстве случаев (83%) используют элементы постобработки в анализе цифровых рентгенограмм.

2. Отдельные опции постобработки снимка применяют чаще всего (до 90–100%), например уровень/ширина окна, увеличение, обострение контуров.

3. Команду сглаживания контуров используют в 1/3 случаев (33%), вероятно, из-за непонимания возможностей этой опции.

4. Редко применяется оптимизация динамического диапазона. Эта опция появилась недавно на современных цифровых аппаратах компании “Электрон”. На более поздних моделях аппаратов она была представлена специальной фильтрацией – Fon Equalize.

5. Активное использование всех опций постобработки цифровых изображений позволяет по-

высить точность диагностики, избежать повторных снимков и снизить дозу облучения пациента.

6. Рекомендуется начинать постобработку снимков с оптимизации динамического диапазона/фильтрации; для детализации изображения необходимо менять уровень/ширину окна, применять увеличение/лупу, обострять контуры.

Список литературы

1. Прэтт У. Цифровая обработка изображений. В 2-х книгах. Книга 2. М.: Мир, 1982. 480 с.
2. Зеликман М.И. Теория, исследование и разработка методов и аппаратно-программных средств медицинской цифровой рентгенографии: Автореф. дисс. д-ра техн. наук. М., 2001. 31 с.
3. Арhipов А.Е., Дегтярев С.В., Садыков С.С., Середина С.Н., Титов В.С. Методы цифровой обработки изображений: Учебное пособие. В 3-х частях. Часть 2. Курск: КГТУ, 2002; 118 с.
4. Гуржиев А.Н., Гуржиев С.Н., Кострицкий А.В. Отображение цифрового рентгеновского снимка на экране компьютера: проблемы и пути их решения. *Радиология-практика*. 2003; 3: 52–55.
5. Гонсалес Р., Вудс Р. Цифровая обработка изображений. М.: Техносфера, 2005. 1072 с.
6. Белова И.Б., Китаев В.М. Малодозовая цифровая рентгенография. Орел: Труд, 2001. 164 с.
7. Степанова Е.А. Система цифровой радиологии CR в традиционных рентгенологических исследованиях по материалам МОНКИ. *Вестник рентгенологии и радиологии*. 2005; 5: 25–35.
8. Портной Л.М., Вяткина Е.И., Фадиев А.В., Заботин В.М. Место цифровой флюорографии (ЦРФ) в выявлении легочной патологии в условиях практического здравоохранения РФ. *Вестник рентгенологии и радиологии*. 2003; 3: 4–12.
9. Vuylsteke P., Schoeters E., Agfa-Gevaert N.V., Mortsel B. Image processing in computed radiography. *DGZfP proceedings BB 67-CD*. 1999; 16: 87–101.
10. Prokop M., Neitzel U., Schaefer-Prokop C. Principles of image processing in digital chest radiography. *J. Thor. Imag.* 2003; 18: 148–164.
11. Koenker R. Improved conspicuity of key X-ray findings using advanced post-processing techniques: clinical examples. *MEDICA MUNDI*. 2005; 49 (3): 4–11.
12. Redlich U., Hoeschen C., Doehring W. Assessment and Optimization of the Image Quality of Chest-Radiography Systems. *Radiat. Prot. Dosimetry*. 2005; 114 (1–3): 264–268.
13. Lo W.Y., Puchalski S.M. Digital image processing. *Veterinary Radiol. Ultrasound*. 2008; 49 (1): 42–47.

References

1. Prjett U. Digital image processing. In two books. Book 2. M.: Mir, 1982. 480 c. (In Russian)
2. Zelikman M.I. Theory, investigation and development of methods and hardware-software means of medical digital radiography: Avtoref. diss. doct. techn. sci. M., 2001. 31 p. (In Russian)
3. Arhipov A.E., Degtjarev S.V., Sadykov S.S., Sereda S.N., Titov V.S. Methods of digital image processing: a tutorial. In three parts. Part 2. Kursk: KGTU, 2002; 118 c. (In Russian)



4. Gurzhiev A.N., Gurzhiev S.N., Kostrickij A.V. The display of digital x-ray on the computer screen: problems and solutions. *Radiologiya-praktika*. 2003; 3: 52–55. (In Russian)
5. Gonsales R., Vuds R. Digital image processing. M.: Tehnosfera, 2005. 1072 с. (In Russian)
6. Belova I.B., Kitaev V.M. Low dose digital radiography. Orel: Trud, 2001. 164 с. (In Russian)
7. Stepanova E.A. Digital CR radiography traditional x-ray studies from MONICA. *Vestnik rentgenologii i radiologii*. 2005; 5: 25–35. (In Russian)
8. Portnoy L.M., Vjatkina E.I., Fadiev A.V., Zabotin V.M. Digital fluoroscopy (CPF) to identify pulmonary pathology in conditions of practical health. *Vestnik rentgenologii i radiologii*. 2003; 3: 4–12. (In Russian)
9. Vuylsteke P., Schoeters E., Agfa-Gevaert N.V., Mortsel B. Image processing in computed radiography. DGZfP proceedings BB 67-CD. 1999; 16: 87–101.
10. Prokop M., Neitzel U., Schaefer-Prokop C. Principles of image processing in digital chest radiography. *J. Thor. Imag.* 2003; 18: 148–164.
11. Koenker R. Improved conspicuity of key X-ray findings using advanced post-processing techniques: clinical examples. *MEDICA MUNDI*. 2005; 49 (3): 4–11.
12. Redlich U., Hoeschen C., Doehring W. Assessment and Optimization of the Image Quality of Chest-Radiography Systems. *Radiat. Prot. Dosimetry*. 2005; 114 (1–3): 264–268.
13. Lo W.Y., Puchalski S.M. Digital image processing. *Veterinary Radiol. Ultrasound*. 2008; 49 (1): 42–47.

Поступила в редакцию 21.12.2016.
Принята к печати 18.01.2017.

Received on 21.12.2016.
Accepted for publication on 18.01.2017.

ИНТЕРНЕТ-МАГАЗИН

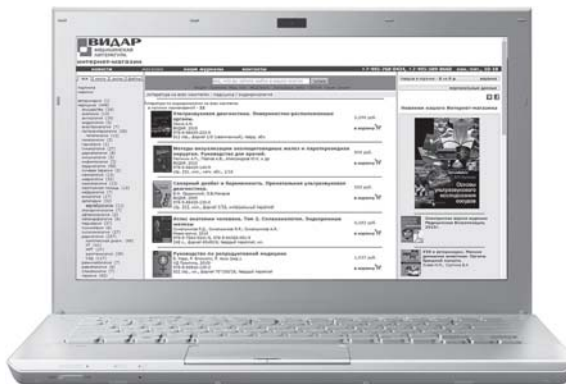<http://vidar.ru/>

Интернет-магазин Издательства «Видар» предлагает своим покупателям профессиональную медицинскую литературу по издательским ценам!

Мы предлагаем вам несколько вариантов доставки: самовывоз, доставка курьером по Москве, доставка почтой в другие регионы.

Ждем Вас на нашем интернет-ресурсе. Также вы сможете оформить подписку на еще не вышедшие издания и купить их по более выгодной цене!

ИЗДАТЕЛЬСТВО
ВИДАР
МЕДИЦИНСКАЯ
ЛИТЕРАТУРА



Контакты: +7-495-768-0434; +7-495-589-8660