



DOI: 10.24835/1607-0763-2017-1-90-102

## Сравнительный анализ диагностической ценности систем компьютерного анализа маммограмм I и II поколений

Пасынков Д.В.<sup>1\*</sup>, Егошин И.А.<sup>2</sup>, Колчев А.А.<sup>3</sup>, Ключкин И.В.<sup>4</sup>, Бусыгина О.В.<sup>1</sup>

<sup>1</sup> ГБУ «Республиканский онкологический диспансер» Республики Марий Эл, Йошкар-Ола, Россия

<sup>2</sup> ФГБОУ ВО «Марийский государственный университет», Йошкар-Ола, Россия

<sup>3</sup> ФГАУ ВПО «Казанский (Приволжский) федеральный университет», Казань, Россия

<sup>4</sup> ГБОУ ВПО «Казанский государственный медицинский университет» Минздрава России, Казань, Россия

## Diagnostic Value of 1<sup>st</sup> and 2<sup>nd</sup> Generation Computer Aided Detection Systems for Mammography: a Comparative Assessment

Pasynkov D.V.<sup>1\*</sup>, Egoshin I.A.<sup>2</sup>, Kolchev A.A.<sup>3</sup>, Kliouchkin I.V.<sup>4</sup>, Busygina O.V.<sup>1</sup>

<sup>1</sup> Oncology Dispenser of Mari El Republic, Yoshkar-Ola, Russia

<sup>2</sup> Mari State University, Yoshkar-Ola, Russia

<sup>3</sup> Kazan Federal University, Kazan, Russia

<sup>4</sup> Kazan State Medical University, Kazan, Russia

**Цель исследования:** сравнительная оценка эффективности работы систем компьютерного анализа (CAD) I и II поколений собственной разработки на обширной базе неотобранных маммографических изображений, полученных в условиях рутинной клинической практики.

**Материал и методы.** Обе системы были протестированы на наборе из 1532 маммограмм 356 пациенток с верифицированным раком молочной железы (РМЖ) на способность обнаруживать подозрительные области с различными характеристиками на маммограммах различной степени плотности. Размер образований, соответствовавших РМЖ, варьировал от 4 до 35 мм (средний – 13,4 ± 6,3 мм). Исключали случаи РМЖ, проявившиеся только в виде скоплений микрокальцинатов, поскольку данная задача решается с использованием отдельного универсального блока.

**Результаты.** При использовании систем I и II поколения были получены следующие результаты соответственно: обнаружение малых раков (до 10 мм) с очаговым ростом – 41 (78,85%) из 52 и 48 (92,31%;  $p > 0,05$ ) из 52; обнаружение РМЖ, проявляющегося в виде асимметрии, – 18 (100%) из 18 и 13 (72,2%;  $p > 0,05$ ) из 18; обнаружение частично срезанных образований – 15 (83,3%) из 18 и 17 (94,4%;  $p > 0,05$ ) из 18; обнаружение образований, плохо видимых или вообще невидимых на стандартных маммограммах ввиду плотной паренхимы МЖ (типы C-D согласно ACR 2013), – 9 (56,3%) из 16 и

7 (70,0%;  $p = 0,046$ ) из 16. Общая частота обнаружения подозрительных образований составила 88,76% (316 из 356 случаев) – для CAD I и 90,73% (323 из 356 случаев;  $p > 0,05$ ) – для CAD II. Частота ложноположительных меток составила в среднем 1,8 и 1,3 соответственно на маммограмму при типах ACR A–B и 2,6 и 1,8 соответственно – при типах ACR C–D ( $p < 0,05$ ).


**Выводы.** Эффективность CAD II сравнима с таковой CAD I во всех ситуациях, за исключением выявления плохо видимых и невидимых образований вследствие плотной паренхимы МЖ. Кроме того, CAD II, вероятно, превосходит CAD I в выявлении спикюлизованных образований малых размеров. Частота ложноположительных меток при использовании CAD I была достоверно выше.

**Ключевые слова:** маммография, рак молочной железы, компьютерная диагностика.

**Ссылка для цитирования:** Пасынков Д.В., Егошин И.А., Колчев А.А., Ключкин И.В., Бусыгина О.В. Сравнительный анализ диагностической ценности систем компьютерного анализа маммограмм I и II поколений. *Медицинская визуализация*. 2017; 21 (1): 90–102. DOI: 10.24835/1607-0763-2017-1-90-102.

\*\*\*

**Aim:** to compare the diagnostic efficacy of generation I and II computer aided detection (CAD) systems for mammography of our own design using the large set of unselect-



ed mammography images obtained in a routine clinical practice settings.

**Material and methods.** Both CADs were tested on the set of 1532 mammography images of 356 women with confirmed breast cancer (BC). We assessed their value in the detection of suspicious areas with various characteristics located on the different density background. Size of BC lesions varied from 4 to 35 mm (mean – 13,4 ± 6,3 mm). We excluded BC representing only with microcalcification clusters from this analysis, because this task is solved using the separate universal module compatible with both CADs.

**Results.** For I and II generation CADs we obtained the following results: detection of small nodular BCs ( $\leq 10$  mm) – 41 of 52 (78.85%) and 48 of 52 (92.31%;  $p > 0.05$ ), respectively; detection of BCs visible as asymmetric areas – 18 of 18 (100%) and 13 of 18 (72.2%;  $p > 0.05$ ), respectively; detection of only partially visible masses – 15 of 18 (83.3%) and 17 of 18 (94.4%;  $p > 0.05$ ); detection of lesions poorly visible or invisible on standard mammography images due to the high density background (C-D types according to the ACR 2013 classification) – 9 of 16 (56.3%) and 7 of 16 (70.0%;  $p = 0.046$ ). Total detection rate was 88.76% (316 of 356 cases) – for CAD I and 90.73% (323 of 356 cases;  $p > 0.05$ ) – for CAD II. Mean false positive marks rate was 1.8 and 1.3 per image, respectively, – for ACR A-B images and 2.6 and 1.8 per image, respectively – for ACR C-D images ( $p < 0.05$ ).

**Conclusion.** Generally the diagnostic value of CAD II is not inferior that of CAD I in all analyzed situations, except the poorly visible or invisible lesions on the dense breast background. Moreover, CAD II is probably superior CAD I in the detection of spiculated small masses. The rate of false positive marks was significantly higher for CAD I.

**Key words:** mammography, breast cancer, computer aided detection.

**Recommended citation:** Pasyнков D.V., Egoshin I.A., Kolchev A.A., Kliouchkin I.V., Busygina O.V. Diagnostic Value of 1st and 2nd Generation Computer Aided Detection Systems for Mammography: a Comparative Assessment. *Medical visualization*. 2017; 21 (1): 90–102. DOI: 10.24835/1607-0763-2017-1-90-102.

\*\*\*

## Введение

Проблема рака молочной железы (PMЖ) по-прежнему остается актуальной. Каждый год более

1 млн человек во всем мире заболевают PMЖ, который составляет почти четверть всех злокачественных опухолей, регистрируемых у женщин [1]. Самая высокая заболеваемость PMЖ отмечается в развитых странах и оценивается как более 360 тыс. новых случаев в год в Европе и более 200 тыс. новых случаев в год в США [2]. В Российской Федерации PMЖ занимает первое место как в структуре онкологической заболеваемости женского населения, так и в общей популяции (18,2%). Ежегодно заболеваемость PMЖ увеличивается в среднем на 2%. Распространенность PMЖ в России с 2004 по 2014 г. возросла в 1,4 раза, составив в 2014 г. 411,1 на 100 000 населения [3]. При этом в структуре смертности данная форма рака занимает второе место среди всех причин смерти женского населения. Кроме того, PMЖ заметно молодеет: нередко случаи заболевания тридцатилетних и даже двадцатилетних женщин [4]. Все это побуждает разработку и внедрение массовых программ скрининга PMЖ в условиях всей страны. Однако это сразу приводит к резкому повышению нагрузки на врачей-рентгенологов, что снижает результативность и требует массового одновременного обучения сразу большого количества специалистов, задействованных в таких программах. Кроме того, имеются и объективные факторы, снижающие результативность программ маммографического скрининга PMЖ, – это и проблема плотной паренхимы, значительно снижающей чувствительность метода и порождающей большое количество ложноположительных результатов, и просто утомляемость специалиста, занимающегося монотонной работой, что ведет к пропуску подозрительных образований. В результате приблизительно в половине случаев подозрительные на злокачественные изменения обнаруживаются на маммограммах, выполненных за 6 мес – 1 год до фактической постановки диагноза PMЖ [5].

**Для корреспонденции\*:** Пасынков Дмитрий Валерьевич – 424037 Йошкар-Ола, ул. Осипенко, 22. Тел.: +7-9023-29-76-51. E-mail: passynkov@mail.ru

**Пасынков Дмитрий Валерьевич** – канд. мед. наук, заведующий отделением лучевой диагностики Республиканского онкологического диспансера Республики Марий Эл, Йошкар-Ола; **Егошин Иван Александрович** – аспирант кафедры прикладной математики и информатики Марийского государственного университета, Йошкар-Ола; **Колчев Алексей Анатольевич** – канд. физ.-мат. наук, доцент кафедры радиоастрономии Казанского федерального университета, Казань; **Клюшкин Иван Владимирович** – доктор мед. наук, профессор, профессор кафедры общей хирургии Казанского государственного медицинского университета, Казань; **Бусыгина Ольга Валерьевна** – врач-рентгенолог отделения лучевой диагностики Республиканского онкологического диспансера Республики Марий Эл, Йошкар-Ола.

**Contact\*:** Dmitriy V. Pasyнков – 22 Osipenko str., Yoshkar-Ola 424037, Russia. Phone: +7-9023-29-76-51. E-mail: passynkov@mail.ru

**Dmitriy V. Pasyнков** – cand. of med. sci., head of radiology department, Oncology Dispenser of Mari El Republic, Yoshkar-Ola; **Ivan A. Egoshin** – postgraduate student, department of applied mathematics and informatics, Mari State University, Yoshkar-Ola; **Aleksey A. Kolchev** – cand. of phys-math. sci., associate professor of radio astronomy department, Kazan Federal University, Kazan; **Ivan V. Kliouchkin** – doct. of med. sci., professor of general surgery department, Kazan State Medical University, Kazan; **Olga V. Busygina** – radiologist, radiology department, Oncology Dispenser of Mari El Republic, Yoshkar-Ola.



В связи с этим во всем мире все более возрастает интерес к системам компьютерного анализа (CAD) маммографических изображений, способных выделять подозрительные изменения для последующего их прицельного анализа специалистом-рентгенологом. Тем не менее, согласно опубликованным данным, системы пропускают от 15 до 62% патологических образований, соответствующих РМЖ, в зависимости от их характеристик [6, 7]. Соответствующие отечественные проекты нам не известны. В связи с этим ранее нами была предпринята попытка создания CAD для маммографии MammCheck, основанной на поиске асимметричных зон на маммограммах правой и левой молочных желез (МЖ). При работе с этой системой I поколения была продемонстрирована ее способность идентифицировать подозрительные области, в том числе невидимые или плохо видимые на фоне плотной паренхимы МЖ. В то же время данный подход имеет ряд недостатков. В первую очередь, он требует наличия контралатеральной МЖ, что не всегда возможно (например, после перенесенной мастэктомии). Кроме того, широкий круг доброкачественных процессов и послеоперационных изменений в виде рубцов и деформаций контура МЖ, погрешности укладки и физиологические асимметрии паренхимы органа будут ложно расцениваться как подозрительные области [8].

Сложность идентификации подозрительных областей заключается в низком уровне контрастности маммограмм (особенно степени плотности ACR C-D), слабой геометрической взаимосвязи этих областей и присутствием шумов, искажений, текстурных областей, схожих с областями, принадлежащими исследуемому объекту. В большинстве случаев для получения максимально эффективного результата последовательно используют различные методы контурной сегментации объектов интереса (операторы Робертса, Собеля, Кэнни) на изображении с предварительным «сглаживающим» фильтром (гауссов фильтр, медианный фильтр, морфологическое преобразование). К примеру, для определения границ объекта интереса предварительно применяется метод морфологического градиента, после которого проводится пороговая сегментация [9].

Однако применение «сглаживающих» фильтров может исказить саму область интереса, а операторы Робертса, Собеля дают большую толщину границы, что приводит к слиянию близкостоящих объектов, и очень чувствительны к помехам фиксирующей аппаратуры. Оператор Кэнни требует обязательного участия пользователя в установке порогов, так как при неправильном их выборе зачастую наблюдают разрывы в обнаруженных

границах объектов, что не позволяет его использовать в автоматическом режиме [10].

Особенность первых этапов обработки изображения в системе обработки маммограмм заключается в том, что ошибки, допущенные на этих этапах, например при выделении объектов интереса, могут привести к невозможности корректной классификации по обучающей выборке. В результате все эти подходы могут давать неплохие результаты в отобранных выборках, но мало пригодны для работы в реальных клинических условиях, где высока доля маммограмм с плотной (ACR C-D) паренхимой.

В связи с этим была разработана собственная методика идентификации подозрительных областей на маммограммах на основе определения и сравнения вложенных контуров по их числовым характеристикам [11], которая и была реализована нами в рамках программного пакета MammCheck II поколения.

### **Цель исследования**


Сравнительная оценка эффективности работы CAD I и II поколений собственной разработки на обширной базе неотобранных маммографических изображений, полученных в условиях реальной клинической практики.

### **Материал и методы**

CAD I поколения (CAD I) была основана на выявлении на маммограммах контралатеральных МЖ зон квадратной формы, среднее различие яркости которых превышало определенный порог. Вторым параметром, влиявшим на результаты работы данной системы, являлся размер сравниваемых квадратов. Однако результат, как правило, характеризовался значительным количеством ложноположительных зон. В связи с этим на втором этапе производилась фильтрация зон асимметрии, которые совпадали с зонами, выделенными в процессе яркостной трансформации, что позволяло значительно сократить частоту ложноположительных результатов [8].

CAD II поколения (CAD II) не требовала наличия маммограмм контралатеральных МЖ, поскольку основана на алгоритме вложенных контуров. Затем проводилась фильтрация ложноположительных зон по характерным особенностям [11].

Обе системы были протестированы на наборе из 1532 маммограмм 356 пациенток с верифицированным РМЖ на способность обнаруживать подозрительные области с различными характеристиками на маммограммах различной степени плотности с целью последующего их детального анализа. Патологическую зону считали обнаружен-



ной, если она была выявлена CAD на маммограмме хотя бы в одной проекции. Размер образований, соответствовавших РМЖ, варьировал в пределах от 4 до 35 мм (средний –  $13,4 \pm 6,3$  мм). Не учитывали случаи РМЖ, проявлявшиеся только в виде скоплений микрокальцинатов, поскольку данная задача решается с использованием отдельного универсального для обоих поколений CAD блока. Степень плотности соответствовала типу А согласно классификации Американского общества специалистов в области лучевой диагностики (ACR) в 65 (18,26%) случаях, ACR B – в 145 (40,73%), ACR C – в 142 (39,89%), ACR D – в 4 (1,12%).

Статистическая обработка. Приведенные в статье средние величины соответствуют арифметическому среднему ( $\pm$  стандартное отклонение), а значения  $p$  рассчитаны, если не указано иное, с использованием критерия  $\chi^2$ .

## Результаты

**Звездчатые образования** (образования со спиккулированным контуром) являются наиболее частым маммографическим проявлением РМЖ и соответствуют, как правило, категориям BI-RADS 4–5. В нашей выборке на их долю пришлось 220 (61,80%) из 356 случаев (эти значения рассчитывались с учетом РМЖ, проявлявшихся скоплениями микрокальцинатов, что встречается, по нашим данным, приблизительно в 7,44% случаев РМЖ). В итоге в общей сложности чувствительность обеих систем оказалась приблизительно аналогичной (201 (91,36%) из 220 и 205 (93,18%) из 220) – при использовании CAD I и CAD II соответственно;  $p > 0,05$ ). Однако при проведении анализа, включавшего только звездчатые образования малых размеров (до 10 мм), чувствительность CAD II оказалась номинально выше (41 (78,85%) из 52 и 48 (92,31%) из 52 соответственно;  $p > 0,05$ ). Эта ситуация особенно наглядно проиллюстрирована на рис. 1, когда CAD II ретроспективно выявила изменения за более чем 4 года до фактической постановки диагноза.

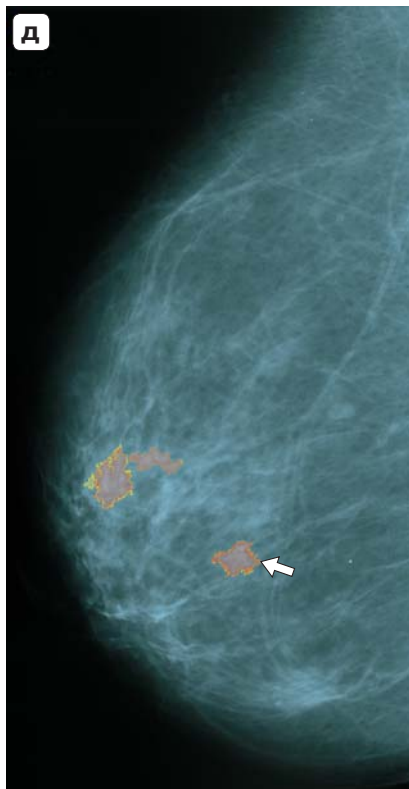
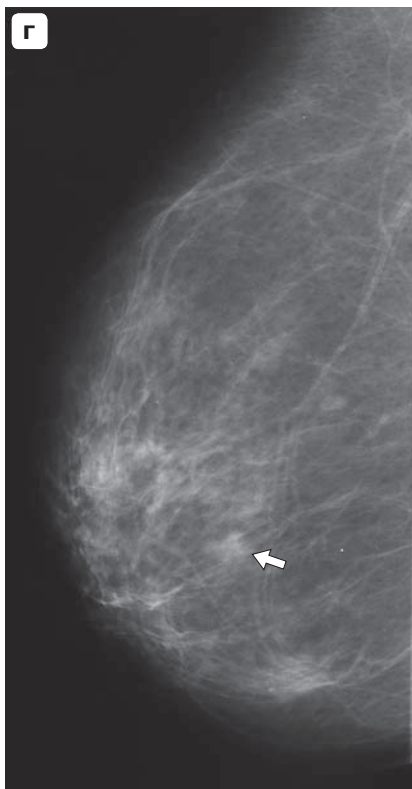
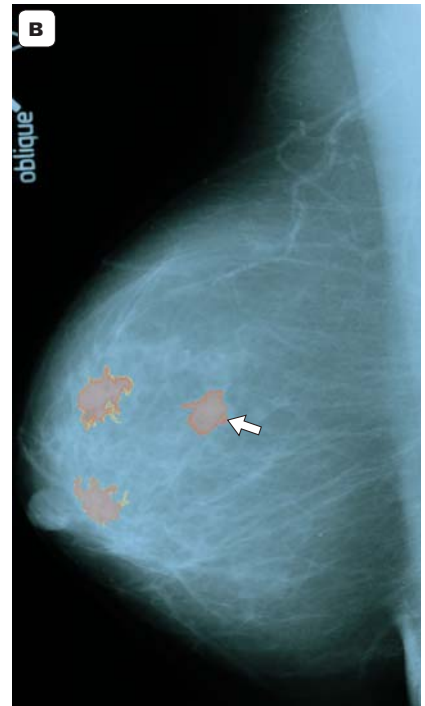
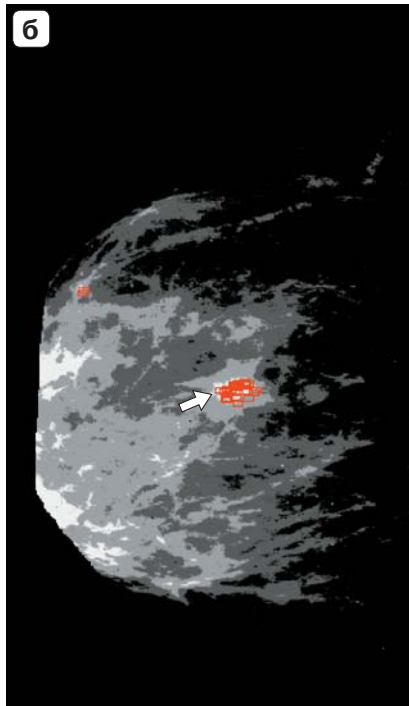
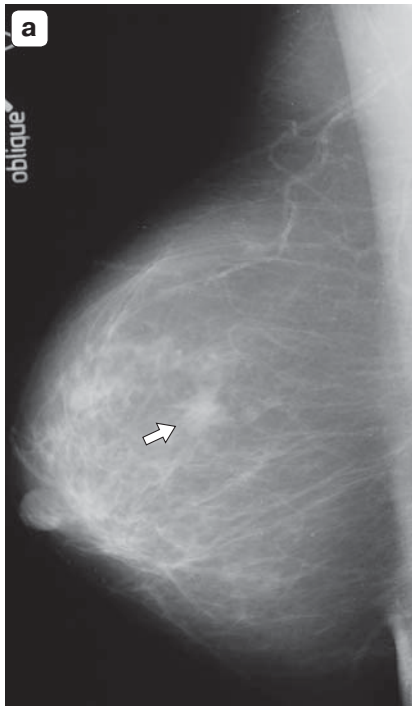
**Области измененной структуры паренхимы** фактически являются вариантом спиккулированного образования, имеющего малых размеров плотный центр и длинные спиккулы. В результате снижается как площадь асимметричной зоны (что важно при работе CAD I), так и плотного центра (что важно при работе CAD II), что затрудняет их автоматическое обнаружение. Несмотря на то что аналогичную маммографическую картину могут иметь доброкачественные лучистые рубцы, все такие изменения должны подвергаться морфологической верификации, поскольку достоверная их дифференциальная диагностика посредством

современных лучевых методов невозможна. В нашей выборке такие изменения были выявлены в 14 (3,93%) из 356 случаев. В 8 (57,14%) случаях патологические зоны были выявлены с помощью CAD I, в 12 (85,71%;  $p > 0,05$ ) – с помощью CAD II (рис. 2).


**Образования неправильной формы с нечетким контуром.** Данное маммографическое проявление РМЖ по сути является вариантом спиккулированного образования и отмечается в том случае, когда длина спиккул невелика. Аналогичную картину могут иметь и значительное количество доброкачественных образований, преимущественно очаговые фиброзы и фиброзированные инволютивные фиброаденомы, поэтому они обычно попадают в категории BI-RADS 3–4 и часто являются объектом дифференциальной диагностики, в том числе с использованием интервенционных методов. В нашей выборке данные образования встречались в 58 (16,29%) из 356 случаев. Выделение их для проведения отдельного анализа было обусловлено необходимостью оценки чувствительности CAD обоих поколений к характеристикам контура образования (рис. 3). В результате CAD I выделила 47 (81,03%) таких образований, CAD II – 51 (87,93%).

**Дольчатые образования и округлые образования с полностью или частично ровным контуром** являются сравнительно нечастым маммографическим проявлениям умеренно- и высокодифференцированного РМЖ (18 (5,01%) из 356 случаев) с преимущественно экспансивным ростом, но часто они ошибочно расцениваются как доброкачественные образования. В нашем анализе обе CAD выявили все (100%) такие образования, однако размер их был довольно большим (среднее –  $15 \pm 7$  мм) (рис. 4). Таким образом, характеристики контура образования, как представляется, не оказывают влияния на чувствительность CAD обоих поколений.

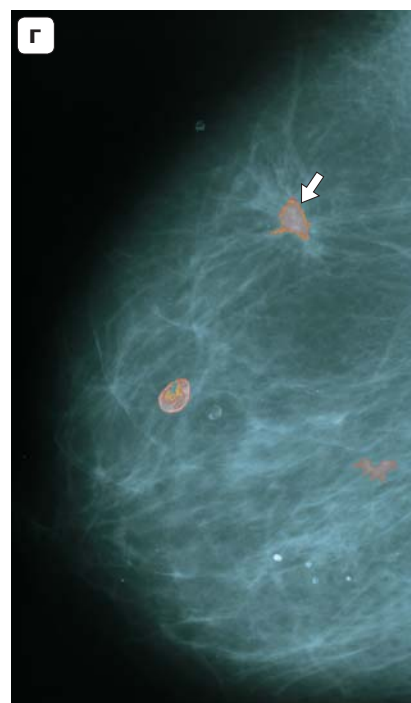
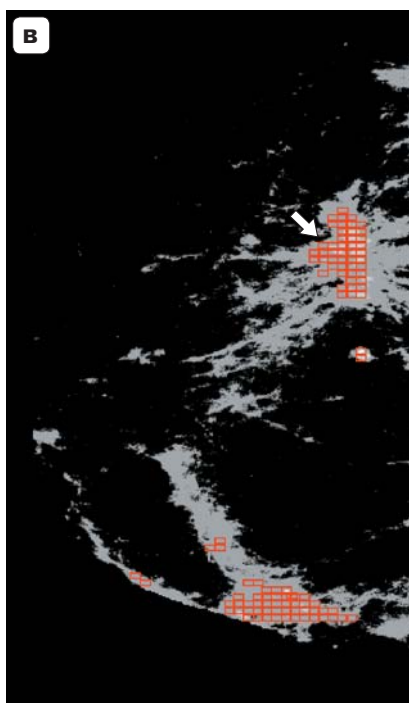
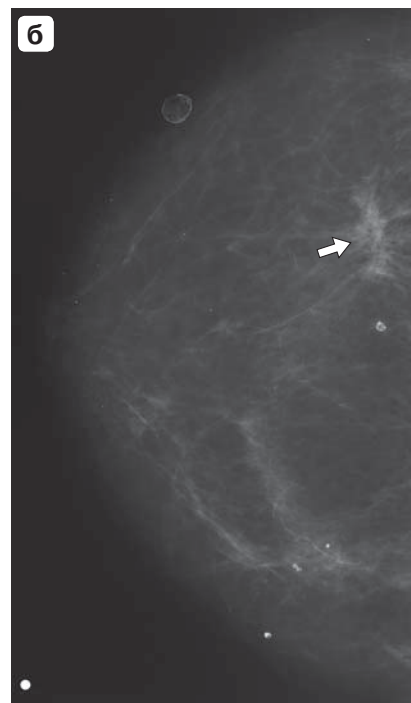
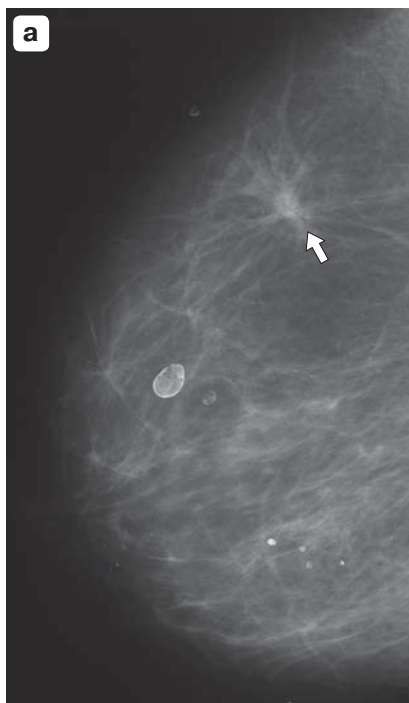
**Частично визуализируемые образования** располагаются в зонах МЖ, частично не попадающих в область съемки в стандартных скрининговых проекциях, и поэтому определяются на получаемых изображениях не полностью, т.е. часть образования остается за пределами снимка. Данная ситуация, как ожидалось, не должна была сказаться на диагностической ценности CAD I, однако могла повлиять на эффективность работы CAD II ввиду отсутствия части контура и поэтому была проанализирована отдельно (рис. 5). В результате из 18 таких случаев CAD I обнаружила 15 (83,3%), CAD II – 17 (94,4%;  $p > 0,05$ ). Таким образом, данная ситуация, как представляется, не оказывает значимого влияния на результаты работы обеих CAD.

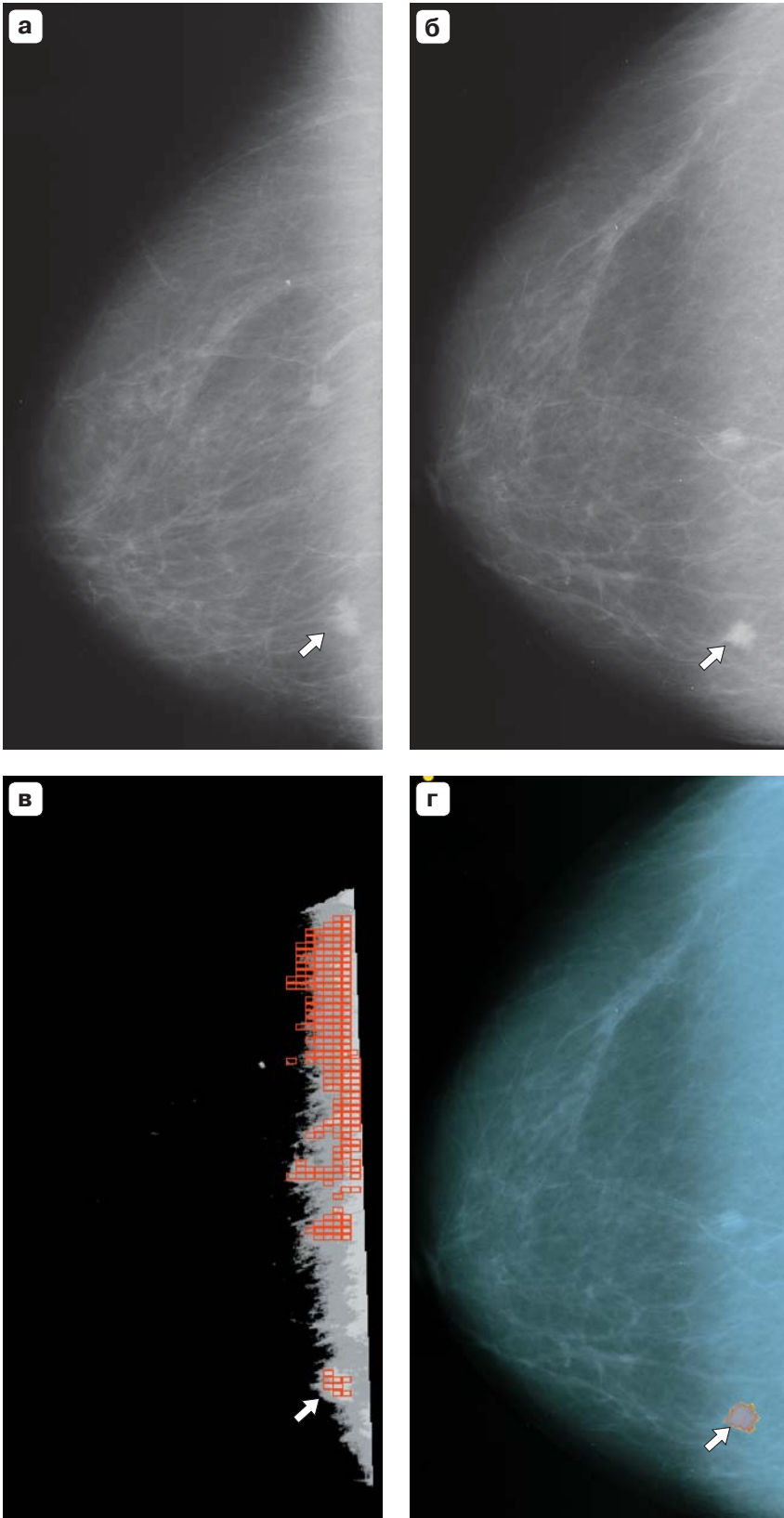


**Рис. 1.** Маммограммы пациентки в медиолатеральной косой проекции (MLO). а – от 20.12.16, где на фоне ACR B определяется спикелизированное образование (BI-RADS 4; гистологически верифицированный протоковый рак; стрелка); б, в – результаты работы CAD I и II соответственно; стрелкой обозначены истинно положительные метки, соответствующие РМЖ; г – от 10.02.11 (в 90° боковой проекции), на фоне ACR B в зоне впоследствии выявленного злокачественного образования имеются неспецифичные изменения (BI-RADS 3; стрелка); д – результат работы CAD II (CAD I не выявила образование); стрелкой обозначено обнаруженное патологическое образование. В данном случае неспецифичные изменения были пропущены в 2011 г.

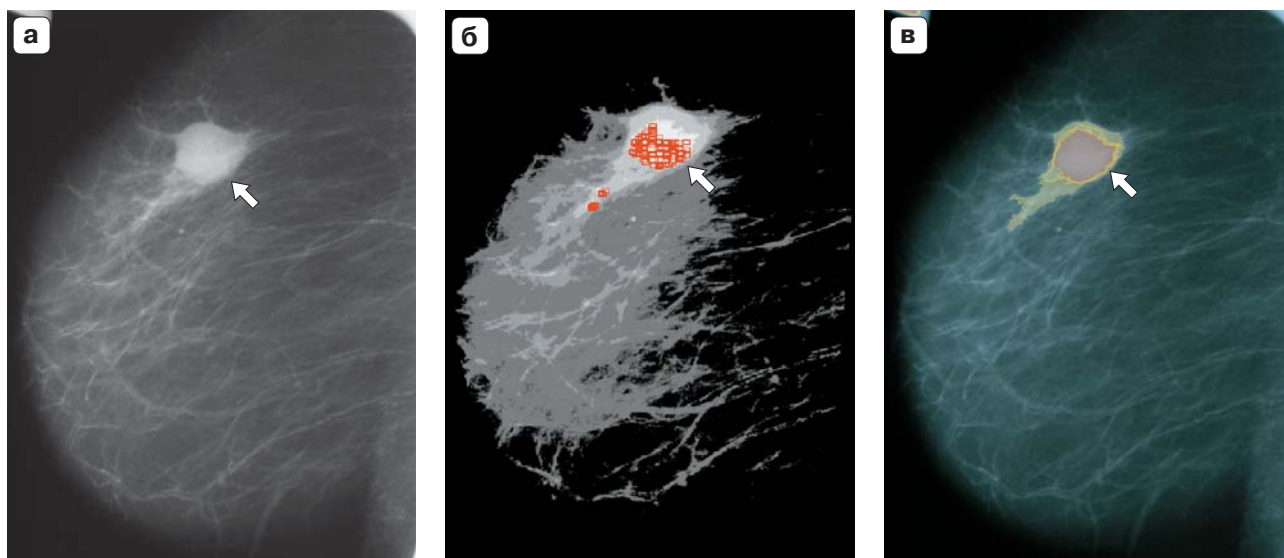


**Рис. 2.** Маммограммы левой МЖ в 90° боковой (а) и краниокаудальной (б), на которых на фоне жировой паренхимы (ACR A) на 12 часах в левой МЖ (стрелка) определяется область измененной структуры паренхимы (BI-RADS 4; верифицированный протоковый рак); в, г – результаты работы CAD: в – CAD I обнаружила плотный центр патологического образования на маммограмме левой МЖ в краниокаудальной проекции (CC) (стрелка); на маммограмме MLO патологическая область не была обнаружена; г – CAD II обнаружила патологическое образование на маммограмме левой МЖ MLO (стрелка), несмотря на низкое качество изображений.

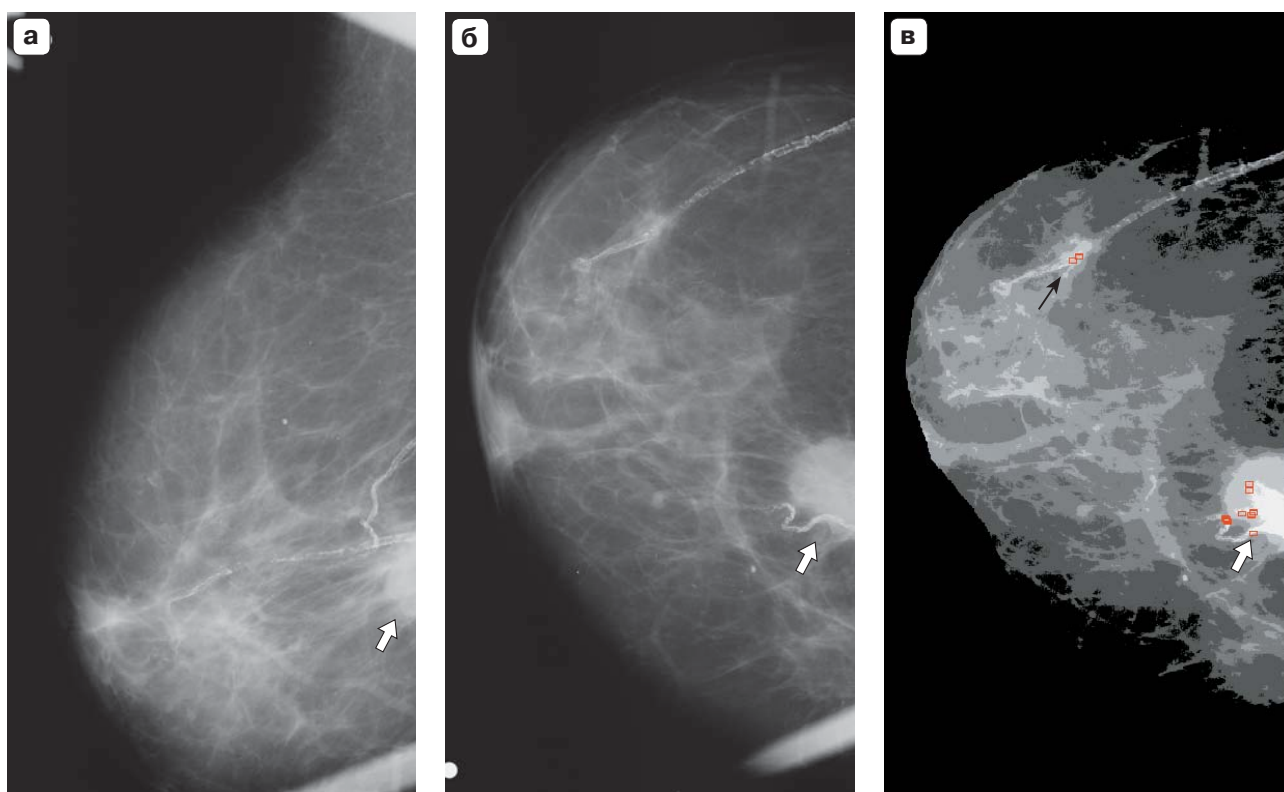




**Рис. 3.** Маммограммы в медиолатеральной косой (а) и краниокаудальной (б) проекциях, на которых на фоне жировой паренхимы (ACR A) определяется малых размеров непальпируемое образование с несколько неровным контуром (BI-RADS 3; цитологически верифицированный протоковый рак), выявленное в процессе скринингового обследования (стрелка); в – результат работы CAD I с маммограммой MLO: несмотря на то что образование фактически было обнаружено (стрелка), большое количество ложноположительных меток не позволяет достичь высокой информативности; г – результат работы CAD II с маммограммой СС: отмечается уверенное обнаружение образования (стрелка).

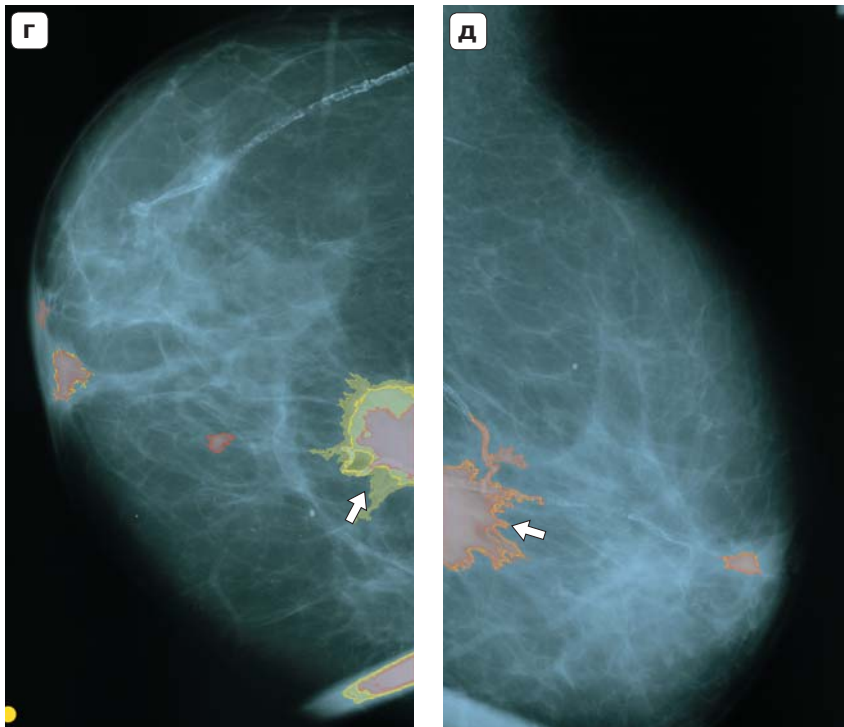
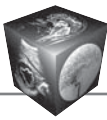


**Рис. 4.** Маммограмма MLO (а), где на фоне ACR A определяется округлое образование с почти ровным контуром (BI-RADS 3; цитологически верифицированная протоковая аденокарцинома, стрелка); б – результат анализа CAD I данной маммограммы: образование обнаружено (стрелка); в – результат анализа CAD II данной маммограммы: образование обнаружено (стрелка).



**Рис. 5.** Маммограммы MLO (а) и CC (б), где на фоне ACR B определяется частично срезанное спикулированное образование BI-RADS 5 (верифицированная протоковая аденокарцинома, стрелка); в – результат анализа CAD I маммограммы CC: образование обнаружено (тонкая черная стрелка); белой стрелкой обозначен результат наложения теней фиброзного тяжа и обызвествленного кровеносного сосуда, характеристики которого приблизительно соответствуют спикулированному образованию (ложноположительная метка); на маммограмме MLO визуализируемая часть образования обнаружена не была.





**Рис. 5 (окончание).** г – результат анализа CAD II маммограммы СС: частично срезанное образование обнаружено (стрелка); также имеется несколько ложноположительных зон; д – результат анализа CAD II маммограммы MLO: частично срезанное образование обнаружено (стрелка).

Асимметрии плотности паренхимы встречаются довольно часто и далеко не всегда являются проявлениями злокачественных процессов. Однако ряд злокачественных опухолей, в частности характеризующихся инфильтративным ростом, либо узловые РМЖ на фоне плотной паренхимы могут проявляться только областями асимметрии. Такая ситуация отмечалась в 18 (5,01%) из 356 наших наблюдений. По своему алгоритму CAD I была специально предназначена для выявления таких ситуаций, поэтому представляло особый интерес сравнить диагностическую ценность CAD I и II поколений. В результате CAD I обнаружила все 18 асимметрий, CAD II – 13 (72,2%) случаев ( $p = 0,059$ ) (рис. 6).

Образования, нечетко визуализирующиеся или вообще не визуализирующиеся на фоне паренхимы ACR C-D, представляют собой значительную проблему маммографии, поскольку практически не выявляются данным способом. Для пальпируемых образований в данной ситуации могут выполняться другие исследования, позволяющие установить диагноз, непальпируемые же образования часто пропускаются. Кроме того, что данная ситуация является основной причиной интервальных раков, паренхима ACR C-D обычно имеет тяжистую структуру при пальпации, что затрудняет и клиническое обследование МЖ, порождая при этом значительное количество ложноположительных результатов. Такая ситуация имела место в 16 (13,22%) из 121 случая при ACR C-D и 16 (4,49%) из 356 случаев – в целом. Тем не менее использование CAD I позво-

лило идентифицировать около половины таких случаев (9 (56,3%) из 16), CAD II – 7 (43,8%;  $p > 0,05$ ) из 16. Таким образом, данные случаи могут рассцениваться как плохо различимые или неразличимые глазом асимметрии (рис. 7).

**Чувствительность и специфичность.** Общая чувствительность CAD I в нашей выборке составила 88,76% (316 из 356 случаев), CAD II – 90,73% (323 из 356 случаев;  $p > 0,05$ ). Частота ложноположительных меток составила в среднем 1,8 и 1,3 соответственно на маммограмму при типах ACD A-B и 2,6 и 1,8 соответственно – при типах ACR C-D ( $p < 0,05$ ).

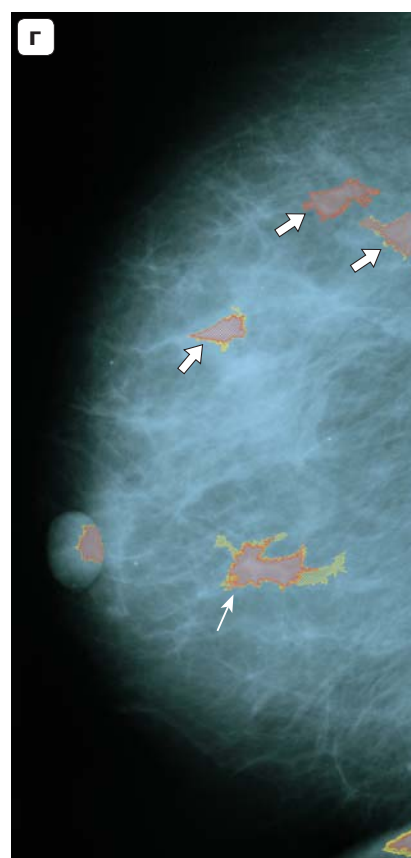
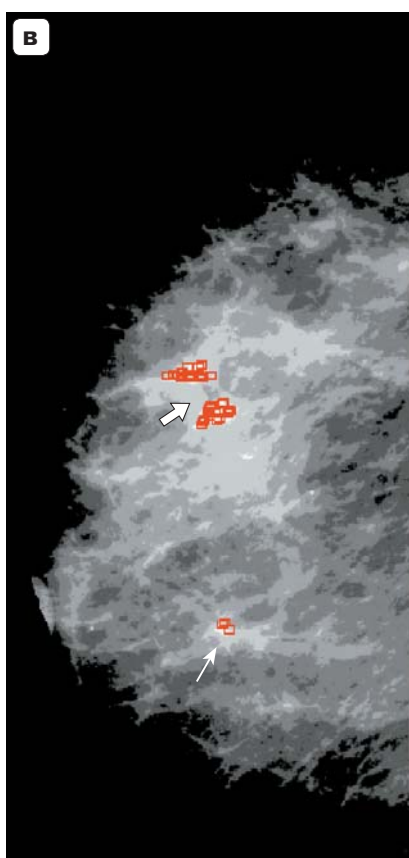
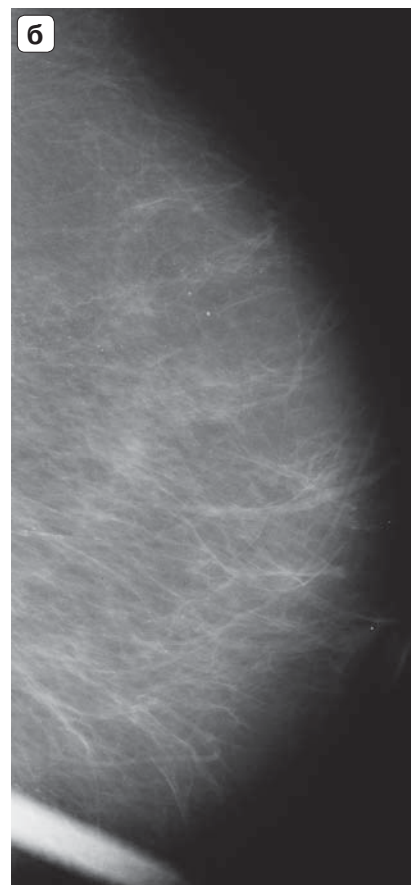
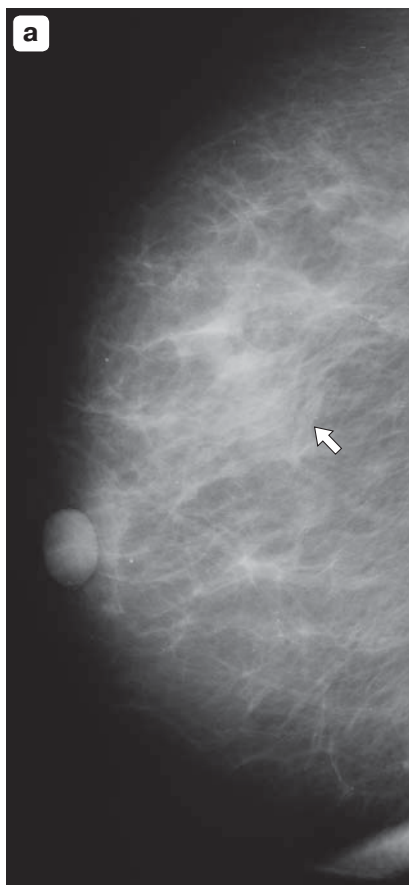
## Обсуждение

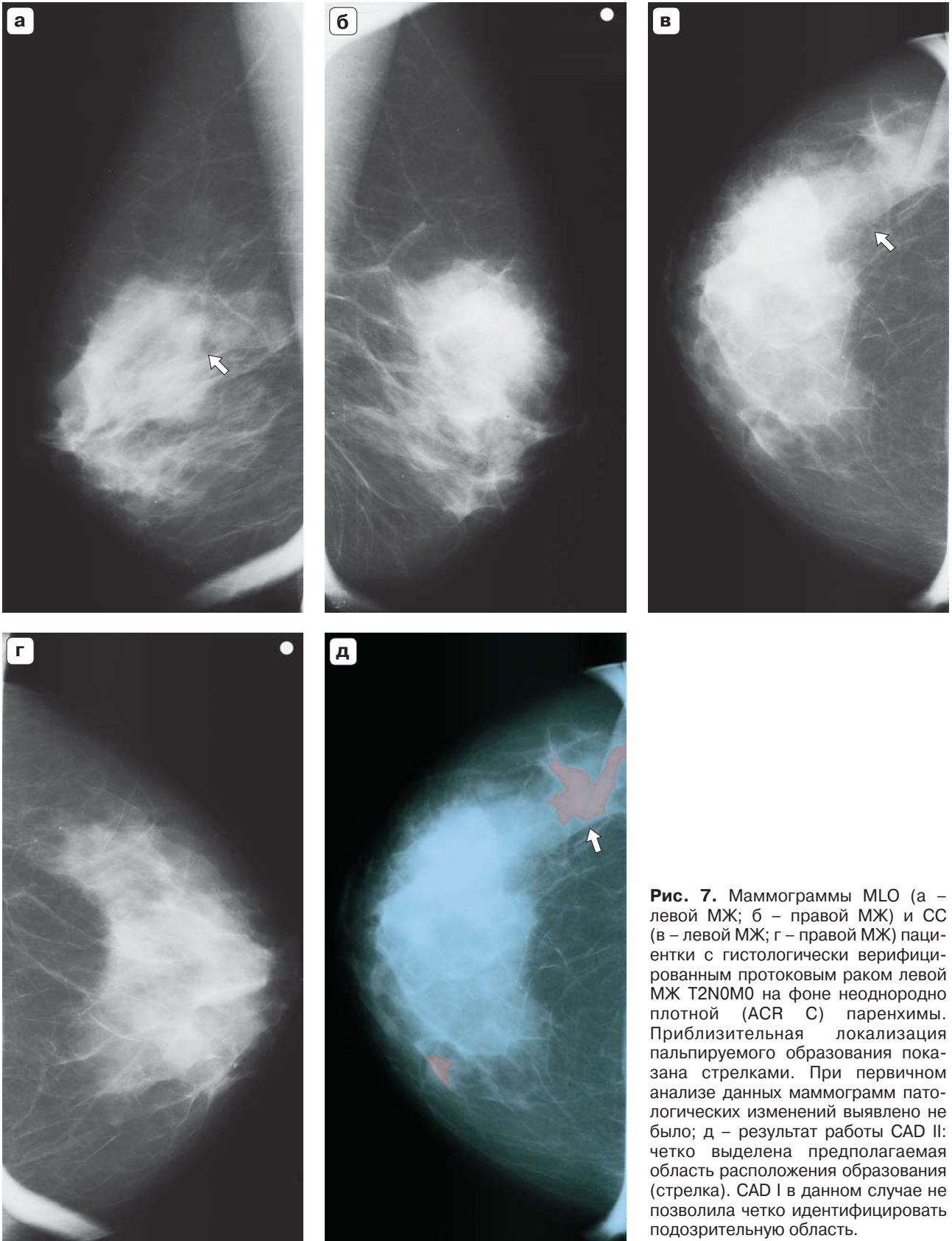
В настоящее время отмечается повышенный интерес к технологиям искусственного интеллекта, применимым в медицинской практике. Преимущества их очевидны – современные компьютеры имеют высокую производительность, что обеспечивает возможность обработки значительных массивов данных в довольно короткие сроки, не устают, что является причиной значительной доли ошибок при работе человека, и легко справляются с большим количеством монотонной работы.

CAD являются одним из вариантов применения систем искусственного интеллекта. В настоящее время за рубежом созданы и с различной степенью успешности используются таковые для маммографии, компьютерной томографии (с целью поиска периферических образований легких),




**Рис. 6.** Маммограммы MLO. а – на фоне ACR В слева определяется зона асимметрии в верхненаружном квадранте (BI-RADS 3; гистологически верифицированный протоковый рак (стрелка); б – нормальная маммограмма правой МЖ; в – результат работы CAD I с маммограммой MLO левой МЖ: зона асимметрии обнаружена как две расположенные рядом области (стрелка); г – результат работы CAD II с маммограммой MLO левой МЖ: зона асимметрии обнаружена как три расположенные рядом области (тонкие стрелки); стрелками на рис. 6, в и 6, г обозначены ложноположительные метки (один и тот же фиброзный тяж).





**Рис. 7.** Маммограммы MLO (а – левой МЖ; б – правой МЖ) и СС (в – левой МЖ; г – правой МЖ) пациентки с гистологически верифицированным протоковым раком левой МЖ T2N0M0 на фоне неоднородно плотной (ACR C) паренхимы. Приблизительная локализация пальпируемого образования показана стрелками. При первичном анализе данных маммограмм патологических изменений выявлено не было; д – результат работы CAD II: четко выделена предполагаемая область расположения образования (стрелка). CAD I в данном случае не позволила четко идентифицировать подозрительную область.



виртуальной колоноскопии (с целью поиска полипов толстой кишки) [12–14]. Однако алгоритмы и коды имеющихся на сегодняшний день зарубежных образцов закрыты и запатентованы, что позволяет только их коммерческое использование, значительно повышая затраты и делая невозможным любые адаптации и усовершенствования. Кроме того, ряд систем адаптирован к работе в паре с определенным оборудованием, что также снижает возможность их широкого применения.

Общеизвестно, что значительная доля пропущенных раков соответствует теням и скоплениям микрокальцинатов малых размеров (менее 5–10 мм) и наиболее прогностически благоприятным стадиям заболевания, которые трудно заметить на плотном фоне, либо обладает неспецифичной рентгенокартиной. В то же время их выявление представляется самой важной целью маммографического скрининга, поскольку значительно улучшает отдаленные исходы и даже обеспечивает возможность полного излечения у значительной доли пациенток [15]. В связи с этим любые вмешательства, направленные на повышение частоты выявления данных образований, представляются весьма перспективными с точки зрения практической маммологии.

Согласно полученным нами результатам, на данном этапе CAD II, не требующая наличия изображений контралатеральной МЖ, приближена по диагностической информативности к CAD I. Возможными исключениями являются способность к выявлению спикюлизованных образований малых размеров (с чем лучше справляется CAD II), а также асимметрий и, вероятно, невидимых на фоне паренхимы ACD C-D образований (для чего разрабатывалась CAD I), однако ограниченное количество таких случаев не позволяет сделать окончательного заключения. Другим перспективным направлением дальнейших исследований представляется разработка фильтров для подавления ложноотрицательных меток, что могло бы повысить специфичность систем. Также перспективной представляется попытка разработки модулей дифференциальной диагностики выявленных образований, что позволило бы отсекавать заведомо доброкачественные процессы, хотя первые такие попытки, в частности основанные на количественной оценке неровности видимой проекции контура, по объективным патоморфологическим причинам оказались мало клинически ценными [16].

В то же время системы обоих поколений уже сейчас обеспечивают достаточно высокую чувствительность, и внедрение их в рутинную клиническую практику, например в качестве инструмента второго или третьего прочтения маммограмм

с последующим прицельным анализом помеченных зон, вероятно, позволит повысить частоту обнаружения образований преимущественно малых размеров, соответствующих прогностически благоприятным и потенциально курабельным РМЖ, а также РМЖ, плохо видимым на стандартных маммограммах.

## Выводы

1. На данном этапе чувствительность CAD I погранично ( $p = 0,059$ ) превосходит таковую CAD II в выявлении РМЖ, проявляющихся только асимметриями плотности паренхимы МЖ, и, вероятно, РМЖ, невидимых на фоне плотной (ACR C-D) паренхимы. Напротив, CAD II, вероятно, превосходит CAD I в выявлении спикюлизованных образований малых размеров.

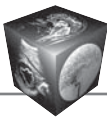
2. В остальных типичных для РМЖ ситуациях (кроме проявляющихся только скоплениями микрокальцинатов) CAD I и II имеют приблизительно равную чувствительность при меньшей частоте ложноположительных меток при использовании CAD II.

3. Целесообразно внедрение CAD в рутинную клиническую практику в качестве систем второго или третьего анализа маммограмм, где на настоящем этапе развития представляется оправданным использование CAD обоих поколений с последующим анализом их результатов в зависимости от рентгеновской плотности паренхимы МЖ.

4. Разработанные нами CAD I и II поколений в настоящее время не обеспечивают возможности дифференциальной диагностики выявленных образований.

## Список литературы

1. Комарова В.П., Комарова Л.Е., Поддубная И.В. Фулвестрант в современной терапии распространенного рака молочной железы: фармакоэкономическое обоснование. *Современная онкология*. 2007; 9 (3): 33–35.
2. Bleyer A., Welch H.G. Effect of Three Decades of Screening Mammography on Breast-Cancer Incidence. *N. Engl. J. Med.* 2012; 367: 1998–2005. DOI: 10.1056/NEJMoa1206809.
3. Состояние онкологической помощи населению России в 2014 году; Под ред. А.Д. Каприна, В.В. Старинского, Г.В. Петровой. М.: МНИОИ им. П.А. Герцена – филиал ФГБУ «НМИРЦ» Минздрава России, 2015. 235 с.
4. Комарова Л.Е. Маммографический скрининг (состояние вопроса и перспективы). *Российский онкологический журнал*. 2015; 4: 9–16.
5. Ключкин И.В., Пасынков Д.В., Бусыгина О.В., Пасынкова О.О. К вопросу о возможном повышении риска рака молочной железы у пациенток, перенесших оперативные вмешательства на ней по поводу доброкачественной патологии. *Казанский медицинский журнал*. 2015; 96 (3): 316–321. DOI: 10.17750/KMJ2015-316.
6. Baker J.A., Rosen E.L., Lo J.Y., Gimenez E.I., Walsh R., Soo M.S. Computer-Aided Detection (CAD) in Screening



- Mammography: Sensitivity of Commercial CAD Systems for Detecting Architectural Distortion. *Am. J. Roentgenol.* 2003; 181: 1083–1088. DOI: 10.2214/ajr.181.4.1811083.
7. Lehman C.D., Wellman R.D., Buist D.S., Kerlikowske K., Tosteson A.N., Miglioretti D.L. Diagnostic Accuracy of Digital Screening Mammography With and Without Computer-Aided Detection. *JAMA Intern. Med.* 2015; 175 (11): 1828–1837. DOI: 10.1001/jamainternmed.2015.5231.
  8. Пасынков Д.В., Ключкин И.В., Бусыгина О.В. Способ повышения чувствительности и специфичности систем компьютерного анализа маммографических изображений при высокой плотности паренхимы молочной железы. *Казанский медицинский журнал.* 2016; 97 (3): 443–449. DOI: 10.17750/KMJ2016-.
  9. Никитин О.Р., Пасечник А.С. Оконтуривание и сегментация в задачах автоматизированной диагностики патологий. *Методы и устройства передачи и обработки информации.* 2009; 11: 300–309.
  10. Chinu A.C. Overview and Comparative Analysis of Edge Detection Techniques in Digital Image Processing. *Intern. J. Inform. Comput. Technol.* 2014; 4 (10): 973–980.
  11. Egoshin I., Pasyнков D., Kolchev A., Kliouchkin I. Value of nested contours analysis algorithm in mammographic image processing. *Int. J. Comput. Assist. Radiol. Surg.* 2016; 11 (1): S278.
  12. Calas M.G.B., Gutfilen B., Pereira W.C.A. CAD and mammography: why use this tool? *Radiol. Bras.* 2012; 45 (1): 25–29.
  13. Fuster D., Pagès M., Granados U. Update on PET/CT colonography in the diagnosis of colorectal cancer. *Revista Española de Medicina Nuclear e Imagen Molecular.* 2016; 35 (4): 246–252. DOI: 10.1016/j.remn.2016.05.001.
  14. Kakinuma R., Ashizawa K., Kobayashi T. Comparison of sensitivity of lung nodule detection between radiologists and technologists on low-dose CT lung cancer screening images. *Br. J. Radiol.* 2012; 85 (1017): e603–e608. DOI: 10.1259/bjr/75768386
  15. Cao J.Q., Olson R.A., Tyldesley S.K. Comparison of recurrence and survival rates after breast-conserving therapy and mastectomy in young women with breast cancer. *Current Oncol.* 2013; 20 (6): e593–e601. DOI: 10.3747/co.20.1543.
  16. Пасынков Д.В., Ключкин И.В., Бусыгина О.В. Контурный анализ маммографических изображений доброкачественной и злокачественной патологии молочной железы. *Казанский медицинский журнал.* 2015; 96 (3): 322–325. DOI: 10.17750/KMJ2015-322.
  - MNIOI im. P.A.Gertzena – filial NMIRC Minzdrava Rossii, 2015. 235 p. (In Russian)
  4. Komarova L.E. Mammography screening: present state and future perspectives. *Rossiyskiy Onkologicheskii Zhurnal.* 2015; 4: 9–16. (In Russian)
  5. Klyushkin I.V., Pasyнков D.V., Busygina O.V., Pasynkova O.O. On the possibility of an increased risk of breast cancer in patients who underwent breast surgeries for benign diseases. *Kazanskiy meditsinskiy zhurnal.* 2015; 96 (3): 316–32. DOI: 10.17750/KMJ2015-316. (In Russian)
  6. Baker J.A., Rosen E.L., Lo J.Y., Gimenez E.I., Walsh R., Soo M.S. Computer-Aided Detection (CAD) in Screening Mammography: Sensitivity of Commercial CAD Systems for Detecting Architectural Distortion. *Am. J. Roentgenol.* 2003; 181: 1083–1088. DOI: 10.2214/ajr.181.4.1811083.
  7. Lehman C.D., Wellman R.D., Buist D.S., Kerlikowske K., Tosteson A.N., Miglioretti D.L. Diagnostic Accuracy of Digital Screening Mammography With and Without Computer-Aided Detection. *JAMA Intern. Med.* 2015; 175 (11): 1828–1837. DOI: 10.1001/jamainternmed.2015.5231.
  8. Pasyнков D.V., Klyushkin I.V., Busygina O.V. Method to increase sensitivity and specificity of computer-aided detection system for mammographic images in dense breast parenchyma. *Kazanskiy meditsinskiy zhurnal.* 2016; 97 (3): 443–449. DOI: 10.17750/KMJ2016-.
  9. Nikitin O.R., Pasechnik A.S. Contouring and segmentation in the automatic diagnosis. *Metodi i ustroystva peredachi i obrabotki informatsdii.* 2009; 11: 300–309. (In Russian)
  10. Chinu A.C. Overview and Comparative Analysis of Edge Detection Techniques in Digital Image Processing. *Intern. J. Inform. Comput. Technol.* 2014; 4 (10): 973–980.
  11. Egoshin I., Pasyнков D., Kolchev A., Kliouchkin I. Value of nested contours analysis algorithm in mammographic image processing. *Int. J. Comput. Assist. Radiol. Surg.* 2016; 11 (1): S278.
  12. Calas M.G.B., Gutfilen B., Pereira W.C.A. CAD and mammography: why use this tool? *Radiol. Bras.* 2012; 45 (1): 25–29.
  13. Fuster D., Pagès M., Granados U. Update on PET/CT colonography in the diagnosis of colorectal cancer. *Revista Española de Medicina Nuclear e Imagen Molecular.* 2016; 35 (4): 246–252. DOI: 10.1016/j.remn.2016.05.001.
  14. Kakinuma R., Ashizawa K., Kobayashi T. Comparison of sensitivity of lung nodule detection between radiologists and technologists on low-dose CT lung cancer screening images. *Br. J. Radiol.* 2012; 85 (1017): e603–e608. DOI: 10.1259/bjr/75768386
  15. Cao J.Q., Olson R.A., Tyldesley S.K. Comparison of recurrence and survival rates after breast-conserving therapy and mastectomy in young women with breast cancer. *Current Oncol.* 2013; 20 (6): e593–e601. DOI: 10.3747/co.20.1543.
  16. Пасынков Д.В., Ключкин И.В., Бусыгина О.В. Контурный анализ маммографических изображений доброкачественной и злокачественной патологии молочной железы. *Казанский медицинский журнал.* 2015; 96 (3): 322–325. DOI: 10.17750/KMJ2015-322. (In Russian)

## References

1. Komarova V.P., Komarova L.E., Poddubnaja I.V. Fulvestrant in the modern therapy of disseminated breast cancer: pharmacoeconomic rationale. *Sovremennaya Onkologija.* 2007; 9 (3): 33–35. (In Russian)
2. Bleyer A., Welch H.G. Effect of Three Decades of Screening Mammography on Breast-Cancer Incidence. *N. Engl. J. Med.* 2012; 367: 1998–2005. DOI: 10.1056/NEJMoa1206809.
3. Oncology care in Russia (2014): state of the art. Kaprin A.D., Starinsky V.V., Petrova G.V. (eds.). Moscow: MNIOI im. P.A.Gertzena – filial NMIRC Minzdrava Rossii, 2015. 235 p. (In Russian)

Поступила в редакцию 10.01.2017.  
Принята к печати 18.01.2017.

Received on 10.01.2017.  
Accepted for publication on 18.01.2017.