

МЕДИЦИНСКАЯ ВИЗУАЛИЗАЦИЯ

Официальный печатный орган Российского общества рентгенологов и радиологов
Общества специалистов по лучевой диагностике
Московского регионального отделения
Российского общества рентгенологов и радиологов



Medical Visualization

2017, том 21, №4

Журнал включен ВАК РФ в перечень ведущих рецензируемых научных журналов и изданий,
в которых должны быть опубликованы основные научные результаты диссертации
на соискание ученой степени доктора и кандидата наук

Издатель: ООО “Видар”

Главный редактор член-корреспондент РАН, профессор Г.Г. Кармазановский

Первый заместитель главного редактора профессор Н.В. Нуднов

Заместитель главного редактора к.м.н. С.Ю. Ким

Заместитель главного редактора д.м.н. С.В. Китаев

Редакционная коллегия:

А.Б. Абдураимов, д.м.н.
А.В. Араблинский, профессор
Р.Ф. Бахтиозин, профессор
А.В. Борсуков, профессор
М.В. Вишнякова, профессор
А.И. Громов, профессор
Б.И. Долгушин, академик РАН
А.В. Зубарев, профессор
В.Н. Корниенко, академик РАН
П.М. Котляров, профессор

М.В. Кротенкова, д.м.н.
Н.Н. Кизименко, профессор
А.Б. Лукьянченко, профессор
С.П. Морозов, профессор
Л.П. Орлова, профессор
С.П. Прокопенко, к.м.н.
И.Н. Пронин, академик РАН
А.Ш. Ревшвили, академик РАН
Н.И. Рожкова, профессор
М.В. Ростовцев, профессор
В.Е. Синицын, профессор

Ю.А. Степанова, д.м.н.
(ответственный секретарь)
С.К. Терновой, академик РАН
И.Е. Тимина, д.м.н.
А.А. Тихонов, профессор
И.Е. Тюрин, профессор
В.П. Харченко, академик РАН
В.В. Цвиркун, профессор
В.М. Черемисин, профессор
А.И. Щёголев, профессор
А.Л. Юдин, профессор

Редакционный совет:

Е.А. Ахметов (Астана, Казахстан)
Л.А. Ашрафян (Москва, Россия)
N. Gourtsoyiannis (Ираклион, Греция)
В.Д. Завадовская (Томск, Россия)
Ю.Т. Игнатьев (Омск, Россия)
А.И. Икрамов (Ташкент, Узбекистан)
F. Caseiro-Alves (Коиimbra, Португалия)
G.P. Krestin (Роттердам, Голландия)

Р.И. Рахимжанова (Астана, Казахстан)
R. Rienmuller (Грац, Австрия)
Ф.И. Тодуа (Тбилиси, Грузия)
Т.Н. Трофимова (Санкт-Петербург, Россия)
В.Ю. Усов (Томск, Россия)
М.Х. Ходжибеков (Ташкент, Узбекистан)
W. Schima (Вена, Австрия)

По вопросам публикации обращаться по адресу: karmazanovsky@ixv.ru,
тел.: (499) 237-37-64, 237-04-54, 109028 Москва, а/я 16 (Григорий Григорьевич Кармазановский)

“МЕДИЦИНСКАЯ ВИЗУАЛИЗАЦИЯ” – публикуется ООО “Видар”

С содержанием, аннотациями, электронной версией некоторых статей
и архивом журнала вы можете ознакомиться на сайте www.vidar.ru

<http://vk.com/VIDARbooks> <https://www.facebook.com/VIDARpress>

Подписаться на наш журнал вы можете в любом отделении связи
(каталог Роспечати, раздел “Здравоохранение. Медицина”),
а также в издательстве ООО “Видар”

Редактирование Т.И. Луковская
Художники О.А. Рыченкова, А.И. Морозова
Верстка Ю.А. Кушель

“МЕДИЦИНСКАЯ ВИЗУАЛИЗАЦИЯ”

© 2017 ООО “Видар”,

все права сохраняются.

Материалы этого издания не могут воспроизводиться ни в какой форме
без письменного разрешения.

MEDICAL VISUALIZATION

Official press organ of the Russian Society of Roentgenologists and Radiologists,
the Society of specialists in X-ray diagnostics, Moscow regional department
of of the Russian Society of Roentgenologists and Radiologists



Медицинская визуализация

2017, V. 21, N4

The journal is included in the list of leading peer-reviewed scientific journals and publications recommended by Higher Attestation Commission (VAK) of Russian Federation for publishing the works required for academic degrees

Publisher: Vidar Ltd.

Editor-in-Chief Professor Grigory G. Karmazanovsky
Corresponding Member of the Russian Academy of Sciences

First Deputy Editor Professor N.V. Nudnov

Deputy Chief Editor S.Yu. Kim, Ph.D.

Deputy Chief Editor S.V. Kitaev, Ph.D.

Editorial Board:

A.B. Abduraimov, Ph.D., Professor
A.V. Arablinsky, Ph.D., Professor
R.F. Bahtiozin, Ph.D., Professor
A.V. Borsukov, Ph.D., Professor,
M.V. Vishnjakova, Ph.D., Professor
A.I. Gromov, Ph.D., Professor
B.I. Dolgushin, Academician
A.V. Zubarev, Ph.D., Professor
V.N. Kornienko, Academician
P.M. Kotliarov, Ph.D., Professor

M.V. Krotenkova, Ph.D., Professor
N.V. Kizimenko, Ph.D., Professor
A.B. Lukyanchenko, Ph.D., Professor
S.P., Morozov, Ph.D., Professor
L.P. Orlova, Ph.D., Professor
S.P. Prokopenko, Ph.D., Professor
I.N. Pronin, Academician
A.Sh. Revishvili, Academician
N.I. Rozhkova, Ph.D., Professor
M.V. Rostovtsev, Ph.D., Professor
V.E. Sinitzyn, Ph.D., Professor

Yu.A. Stepanova, Ph.D., Professor
(Executive Secretary)
S.K. Ternovoy, Academician
I.E. Thimina, Ph.D., Professor
A.A. Tikhonov, Ph.D., Professor
I.E. Tyurin, Ph.D., Professor
V.P. Kharchenko, Academician
V.V. Tsvirkun, Ph.D., Professor
V.M. Cheremisin, Ph.D., Professor
A.I. Shchegolev, Ph.D., Professor
A.L. Yudin, Ph.D., Professor

Editorial Council:

E.A. Akhmetov (Astana, Kazakhstan)
L.A. Ashrafiyan (Moscow, Russia)
N. Gourtsoyiannis (Athens, Greece)
V.D. Zavadovskaya (Tomsk, Russia)
Yu.T. Ignatieff (Omsk, Russia)
A.I. Ikramov (Tashkent, Uzbekistan)
F. Caseiro Alves (Coimbra, Portugal),
G. Krestin (Rotterdam, Netherlands)

R.I. Rakhimzhanova (Astana, Kazakhstan)
R. Rienmuller (Graz, Austria)
F.I. Todua (Tbilisi, Georgia)
T.N. Trofimova (St. Petersburg, Russia)
V.Yu. Usov (Tomsk, Russia)
M.H. Khodjibekov (Tashkent, Uzbekistan)
W. Schima (Vienna, Austria)

For inquiries relating to the publication, please contact: karmazanovsky@ixv.ru,
Phone: +7 (499) 237-37-64, 237-04-54, 109028 Moscow, P.O.B. 16. Grigory G. Karmazanovsky

“Medical Vizualization” is published by Vidar Ltd.

**The content, annotations, on-line version of some of the articles
and publications archive are available on our website www.vidar.ru**

B <http://vk.com/VIDARbooks> **f** <https://www.facebook.com/VIDARpress>

You can subscribe to the journal at any post office
(Rospechat catalogue, section “Public Health. Medicine”)
and in the publishing house “Vidar” Ltd.

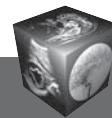
Editing T.I. Lukovskaya
Designer O.A. Rychenkova, A.I. Morosova
Prepress Yu.A. Kushel

No part of this copyrighted work may be reproduced,
modified or distributed, without the prior written permission

“MEDICAL VIZUALIZATION”

© 2017 Vidar Ltd.

All rights reserved



Содержание

Медицинская визуализация в кардиоангиологии

- 6** Владимир Юрьевич Усов – редактор раздела
- 7** От редактора раздела
- 10** Оценка диагностической значимости статической перфузии в ангиографическую фазу (КТА) и отсроченного контрастирования миокарда (ДЕСТ) при двухэнергетической компьютерной томографии (ДЭКТ) в визуализации рубцовых изменений миокарда. Сравнение с отсроченным контрастированием при МРТ
Першина Е.С., Синицын В.Е., Мершина Е.А., Комарова М.А., Чабан А.С.
- 19** Скрининг кальциноза коронарных артерий методом мультиспиральной компьютерной томографии
Федотенков И.С., Терновой С.К.
- 33** “Сверхбыстрая” МСКТ-аортография: реальность и перспектива
Ховрин В.В., Галян Т.Н., Малахова М.В., Хачатрян З.Р., Чарчян Э.Р.
- 41** Морфологические и функциональные изменения головного мозга в отдаленном периоде после операции коронарного шунтирования в условиях искусственного кровообращения
Портнов Ю.М., Семенов С.Е., Короткевич А.А., Милиневский Н.И.
- 47** Магнитно-резонансная томография с отсроченным контрастированием при фибрилляции предсердий: первые достижения и перспективы
Апарина О.П., Стукалова О.В., Терновой С.К.
- 58** Использование антропометрической оценки почек и надпочечников методами МР-томографии для прогнозирования эффективности ренальной симпатической денервации почечных артерий у пациентов с медикаментозно резистентной артериальной гипертонией
Рюмшина Н.И., Лукьяненко П.И., Мордовин В.Ф., Усов В.Ю.
- 65** Структурные изменения миокарда у пациентов с хронической сердечной недостаточностью по данным МРТ с контрастным усилением в динамике наблюдения
Шелковникова Т.А., Роговская Ю.В., Аптекарь В.Д., Максимова А.С., Усов В.Ю.
- 72** Сцинтиграфическая оценка резерва миокардиального кровотока у больных ишемической болезнью сердца с различной выраженностью атеросклеротического поражения коронарных артерий
Мочула А.В., Завадовский К.В., Андреев С.Л., Крылов А.Л., Лишманов Ю.Б.

- 82** Внутрисосудистый ультразвук как метод выявления нестабильных атеросклеротических бляшек коронарных артерий (обзор литературы)
Кочергин Н.А., Кочергина А.М.

Голова и шея

- 88** Магнитно-резонансная томография в режиме динамического контрастирования в дифференциальной диагностике глиальных опухолей головного мозга
Нечипай Э.А., Долгушин М.Б., Пронин А.И., Кобякова Е.А., Фадеева Л.М.
- 97** Диффузионная куртозисная МРТ в оценке перитуморального отека глиобластом и метастазов в головной мозг
Туркин А.М., Погосбекян Э.Л., Тоноян А.С., Шульц Е.И., Максимов И.И., Долгушин М.Б., Хачанова Н.В., Фадеева Л.М., Мельникова-Пицхелаури Т.В., Пицхелаури Д.И., Пронин И.Н., Корниенко В.Н.
- 113** Корреляция данных компьютерно-томографической ангиографии с неврологической клинической картиной при малых стенозах внутренней сонной артерии
Тодуа Ф.И., Гачечиладзе Д.Г., Миминошвили Д.К., Ломидзе К.В.

Брюшная полость

- 123** Планирование аутотрансплантации печени больным с распространенным альвеококкозом по данным мультиспиральной компьютерной томографии
Башков А.Н., Восканян С.Э., Шейх Ж.В., Кармазановский Г.Г., Дунаев А.П., Попов М.В., Григорьева О.О., Шикунев Д.А., Орехова Н.В.

Грудная полость

- 132** Посмертная характеристика гипоплазии легких при диафрагмальной грыже: МРТ – патоморфологические сопоставления
Туманова У.Н., Ляпин В.М., Буров А.А., Щеголев А.И., Дегтярёв Д.Н.

Информация

- 143** Леонид Аврамович Тютин
К 85-летию со дня рождения



Contents

Medical imaging in cardioangiology

- 8 Vladimir Yu. Usov – Editor of the Issue
- 7 From Editor of the Issue
- 10 **Static Myocardial Dual-Energy (DE) Perfusion and Delayed Enhancement in Detection of Chronic Myocardial Scar Tissue. Comparison with Late Gadolinium Enhancement MRI**
Perschina E.S., Sinitin V.E., Merzhina E.A., Komarova M.A., Chaban A.S.
- 19 **Coronary Calcium Score Using Multi-Slice Computed Tomography**
Fedotenkov I.S., Ternovoy S.K.
- 33 **“Ultrafast” Multispiral Computer Tomographic Angiography of Aorta: Current Reality and Perspectives**
Khovrin V.V., Galyan T.N., Malakhova M.V., Khachatryan Z.R., Charchian E.R.
- 41 **Morphological and Functional Changes in the Brain in the Long-Term Period after On-Pump Cabg**
Portnov Yu.M., Semenov S.E., Korotkevich A.A., Milinevskiy N.I.
- 47 **Magnetic Resonance Imaging with Delayed Contrast Enhancement in Atrial Fibrillation: First Advances and Perspectives**
Aparina O.P., Stukalova O.V., Ternovoy S.K.
- 58 **Magnetic-Resonance Tomography for Anthropometric Value of Kidneys and Adrenals in Prognosis Efficiency of Renal Sympathetic Denervation in Patients with Treatment-Resistant Hypertension**
Ryumshina N.I., Lukyanenok P.I., Mordovin V.F., Usov V.Yu.
- 65 **Follow-Up of Changes in Myocardial Structure in Patients with Chronic Heart Failure, Assessed with Contrast-Enhanced MRI**
Shelkovnikova T.A., Rogovskaya Y.V., Aptekar V.D., Maksimova A.S., Usov V.Yu.
- 72 **Coronary Flow Reserve Assessment in Patients with Cad by Dynamic Single-Photon Emission Computed Tomography**
Mochula A.V., Zavadovsky K.V., Andreev S.L., Krylov A.L., Lishmanov Yu.B.

- 82 **Intravascular Ultrasound Studies and the Vulnerable Atherosclerotic Plaque (Literature Review)**
Kochergin N.A., Kochergina A.M.

Head and neck

- 88 **Dynamic Contrast Enhanced MRI in Glioma Diagnosis**
Nechipay E.A., Dolgushin M.B., Pronin A.I., Kobyakova E.A., Fadeeva L.M.
- 97 **Diffusion Kurtosis Imaging in the Assessment of Peritumoral Brain Edema in Glioblastomas and Brain Metastases**
Turkin A.M., Pogobekyan E.L., Tonoyan A.C., Shults E.I., Maximov I.I., Dolgushin M.B., Khachanova N.V., Fadeeva L.M., Melnikova-Pitskhelauri T.V., Pitskhelauri D.I., Pronin I.N., Kornienko V.N.
- 113 **Correlation of the Computed Tomography Angiography Data with the Clinical Neurological Presentation in Case of Small Degree Stenosis of Internal Carotid Arteries**
Todua F.I., Gachechiladze D.G., Miminoshvili D.K., Lomidze K.V.

Abdomen

- 123 **Planning of the Autotransplantation of the Liver to the Patients with Advanced Alveococcosis Based on the Multidetector Computed Tomography**
Bashkov A.N., Voskanyan S.E., Sheykh Z.V., Karmazanovsky G.G., Dunaev A.P., Popov M.V., Grigor'eva O.O., Shikunov D.A., Orekhova N.V.

Thorax

- 132 **Postmortem Characteristics of Lung Hypoplasia at Diaphragmatic Hernia: MRI – Pathomorphological Comparisons**
Tumanova U.N., Lyapin V.M., Burov A.A., Shchegolev A.I., Degtyarev D.N.

Information

- 143 **Leonid Avramovich Tyutin To 85th Anniversary**

ООО “Видар”

109028 Москва, а/я 16.
Контакты: тел./факс (495) 589-86-60; 768-04-34.
e-mail: karmazanovsky@ixv.ru;
url: <http://www.vidar.ru>

Свидетельство о регистрации средства массовой информации ПИ № ФС 77-21017 от 12.05.05 г.
Формат 60 × 90 1/8. Печ. л. 18. Тираж 1500 экз.