

МЕДИЦИНСКАЯ ВИЗУАЛИЗАЦИЯ



Официальный печатный орган Российского общества рентгенологов и радиологов
Общества специалистов по лучевой диагностике
Московского регионального отделения
Российского общества рентгенологов и радиологов

Medical Visualization

2017, том 21, №5

Журнал включен ВАК РФ в перечень ведущих рецензируемых научных журналов и изданий,
в которых должны быть опубликованы основные научные результаты диссертации
на соискание ученой степени доктора и кандидата наук

Издатель: ООО “Видар”

Главный редактор член-корреспондент РАН, профессор Г.Г. Кармазановский

Первый заместитель главного редактора профессор Н.В. Нуднов

Заместитель главного редактора проф. А.И. Громов

Заместитель главного редактора – координатор проектов к.м.н. С.Ю. Ким

Редакционная коллегия:

Е.А. Ахметов, профессор
А.В. Араблинский, профессор
А.В. Борсуков, профессор
М.В. Вишнякова, профессор
Б.И. Долгушин, академик РАН
А.В. Зубарев, профессор
П.М. Котляров, профессор
М.В. Кротенкова, д.м.н.
А.Б. Лукьянченко, профессор
С.П. Морозов, профессор

Л.П. Орлова, профессор
С.П. Прокопенко, к.м.н.
И.Н. Пронин, академик РАН
А.Ш. Ревшвили, академик РАН
Н.И. Рожкова, профессор
В.Е. Сеницын, профессор
Ю.А. Степанова, д.м.н.
(ответственный секретарь)
С.К. Терновой, академик РАН
И.Е. Тимина, д.м.н.

И.Е. Тюрин, профессор
В.Ю. Усов, профессор
В.П. Харченко, академик РАН
М.Х. Ходжибеков, профессор
В.В. Цвиркун, профессор
В.М. Черемисин, профессор
А.И. Щёголев, профессор
А.Л. Юдин, профессор

Редакционный совет:

Л.А. Ашрафян, академик РАН (Москва, Россия)
N. Gourtsoyiannis, профессор (Афины, Греция)
В.Д. Завадовская, профессор (Томск, Россия)
Ю.Т. Игнатъев, профессор (Омск, Россия)
А.И. Икрамов, профессор (Ташкент, Узбекистан)
F. Caseiro-Alves, профессор (Коимбра, Португалия)

G.P. Krestin, профессор (Роттердам, Нидерланды)
Р.И. Рахимжанова, профессор (Астана, Казахстан)
R. Rienmuller, профессор (Грац, Австрия)
Ф.И. Тодуа, профессор (Тбилиси, Грузия)
Т.Н. Трофимова, профессор (Санкт-Петербург, Россия)
W. Schima, профессор (Вена, Австрия)

По вопросам публикации обращаться по адресу: karmazanovsky@ixv.ru,
тел.: (499) 237-37-64, 237-04-54, 109028 Москва, а/я 16 (Григорий Григорьевич Кармазановский)

“МЕДИЦИНСКАЯ ВИЗУАЛИЗАЦИЯ” – публикуется ООО “Видар”

С содержанием, аннотациями, электронной версией некоторых статей
и архивом журнала вы можете ознакомиться на сайте www.vidar.ru

<http://vk.com/VIDARbooks> <https://www.facebook.com/VIDARpress>

Подписаться на наш журнал вы можете в любом отделении связи
(каталог Роспечати, раздел “Здравоохранение. Медицина”),
а также в издательстве ООО “Видар”

Редактирование Т.И. Луковская
Художники О.А. Рыченкова, А.И. Морозова
Верстка Ю.А. Кушель

“МЕДИЦИНСКАЯ ВИЗУАЛИЗАЦИЯ”

© 2017 ООО “Видар”,

все права сохраняются.

Материалы этого издания не могут воспроизводиться ни в какой форме
без письменного разрешения.

MEDICAL VISUALIZATION

Official press organ of the Russian Society of Roentgenologists and Radiologists,
the Society of specialists in X-ray diagnostics, Moscow regional department
of of the Russian Society of Roentgenologists and Radiologists



Медицинская визуализация

2017, V. 21, N5

The journal is included in the list of leading peer-reviewed scientific journals and publications recommended by Higher Attestation Commission (VAK) of Russian Federation for publishing the works required for academic degrees

Publisher: Vidar Ltd.

Editor-in-Chief Professor Grigory G. Karmazanovsky
Corresponding Member of the Russian Academy of Sciences

First Deputy Editor Professor N.V. Nudnov

Deputy Chief Editor Professor A.I. Gromov

Deputy Chief Editor S.Yu. Kim, Ph.D.

Editorial Board:

E.A. Akhmetov, Ph.D., Professor
A.V. Arablinsky, Ph.D., Professor
A.V. Borsukov, Ph.D., Professor,
M.V. Vishnjakova, Ph.D., Professor
B.I. Dolgushin, Academician
A.V. Zubarev, Ph.D., Professor
P.M. Kotliarov, Ph.D., Professor
M.V. Krotenkova, Ph.D., Professor
A.B. Lukyanchenko, Ph.D., Professor
S.P. Morozov, Ph.D., Professor

L.P. Orlova, Ph.D., Professor
S.P. Prokopenko, Ph.D., Professor
I.N. Pronin, Academician
A.Sh. Revishvili, Academician
N.I. Rozhkova, Ph.D., Professor
V.E. Sinitzyn, Ph.D., Professor
Yu.A. Stepanova, Ph.D., Professor
(Executive Secretary)
S.K. Ternovoy, Academician
I.E. Thimina, Ph.D., Professor

I.E. Tyurin, Ph.D., Professor
V.Yu. Usov, Ph.D., Professor
V.P. Kharchenko, Academician
M.H. Khodjibekov, Ph.D., Professor
V.V. Tsvirkun, Ph.D., Professor
V.M. Cheremisin, Ph.D., Professor
A.I. Shchegolev, Ph.D., Professor
A.L. Yudin, Ph.D., Professor

Editorial Council:

L.A. Ashrafyan, Academician (Moscow, Russia)
N. Gourtsoyiannis, Professor (Athens, Greece)
V.D. Zavadovskaya, Professor (Tomsk, Russia)
Yu.T. Ignatieff, Professor (Omsk, Russia)
A.I. Ikramov, Professor (Tashkent, Uzbekistan)
F. Caseiro Alves, Professor (Coimbra, Portugal),

G. Krestin, Professor (Rotterdam, Netherlands)
R.I. Rakhimzhanova, Professor (Astana, Kazakhstan)
R. Rienmuller, Professor (Graz, Austria)
F.I. Todua, Professor (Tbilisi, Georgia)
T.N. Trofimova, Professor (St. Petersburg, Russia)
W. Schima, Professor (Vienna, Austria)

For inquiries relating to the publication, please contact: karmazanovsky@ixv.ru,
Phone: +7 (499) 237-37-64, 237-04-54, 109028 Moscow, P.O.B. 16. Grigory G. Karmazanovsky

“Medical Vizualization” is published by Vidar Ltd.

**The content, annotations, on-line version of some of the articles
and publications archive are available on our website www.vidar.ru**
B <http://vk.com/VIDARbooks> **f** <https://www.facebook.com/VIDARpress>

You can subscribe to the journal at any post office
(Rospechat catalogue, section “Public Health. Medicine”)
and in the publishing house “Vidar” Ltd.

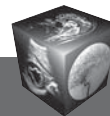
Editing T.I. Lukovskaya
Designer O.A. Rychenkova, A.I. Morosova
Prepress Yu.A. Kushel

No part of this copyrighted work may be reproduced,
modified or distributed, without the prior written permission

“MEDICAL VIZUALIZATION”

© 2017 Vidar Ltd.

All rights reserved



Содержание

Голова и шея

- 8** Контрастная МРТ с эффектом переноса намагнитченности в диагностике метастатического поражения головного мозга
Ермакова А.А., Бородин О.Ю., Санников М.Ю., Коваль С.Д., Усов В.Ю.
- 18** ПЭТ/КТ с ¹⁸F-фторэтилтирозином в диагностике лучевого некроза в височной доле головного мозга после лучевого лечения рака носоглотки (клиническое наблюдение)
Люосев А.С., Долгушин М.Б., Пронин А.И., Назаренко А.В., Мещерякова Н.А., Невзоров Д.И., Алиева С.Б.
- 29** К вопросу о классификации TI-RADS и стратификации признаков рака щитовидной железы по данным ультразвукового исследования
Фисенко Е.П., Сыч Ю.П., Ветшева Н.Н.

Грудная полость

- 39** Оценка анатомии и функции левого предсердия по данным мультиспиральной компьютерной томографии при подготовке к радиочастотной катетерной абляции у пациентов с фибрилляцией предсердий
Гурина В.И., Кондратьев Е.В., Ревিশвили А.Ш., Алимурзаева М.З.

Брюшная полость

- 56** Новая методика количественной оценки постлучевых изменений в легких у онкологических больных на основании данных динамической КТ
Нуднов Н.В., Сотников В.М., Леденев В.В.
- 66** Диагностическая эффективность диффузионно-взвешенной магнитно-резонансной томографии всего тела при очаговом и диффузном поражении костного мозга у пациентов с лимфомой
Хоружик С.А., Жаврид Э.А., Сачивко Н.В.
- 82** Эластометрия с применением форсированного импульса акустической радиации (ARFI-эластометрия) при хронических вирусных гепатитах
Мегроян А.А., Камалов Ю.Р., Филин А.В., Семенов А.В., Морозова М.М., Некрасова Т.П.

- 94** Компьютерная томография в распознавании обызвествленной гемангиомы печени
Котляров П.М., Егорова Е.В.
- 99** Случай заворота низведенного в малый таз фрагмента ободочной кишки при низкой передней резекции прямой кишки по поводу рака
Березовская Т.П., Силантьева Н.К., Невольских А.А., Ерыгин Д.В., Рухадзе Г.О., Агабабян Т.А.

Малый таз

- 106** Возможность прогноза выраженного интраоперационного кровотечения при проведении трансуретральной резекции простаты с помощью предоперационного трансректального ультразвукового исследования
Болоцков А.С., Гурцкой Р.А., Маджугин М.Л., Шульженко В.В.

Кости и суставы

- 112** Гибридная технология фьюжн МРТ/УЗИ и эластография в диагностике атрофии и жировой дегенерации надостной мышцы плечевого сустава
Гажонова В.Е., Емельяненко М.В., Онищенко М.П.
- 124** Клинико-рентгенографические корреляции (по данным компьютерной томографии) у пациентов с дегенеративным поясничным с тенозом позвоночника
Млявых С.Г., Алейник А.Я., Боков А.Е., Растеряева М.В., Кутлаева М.А.
- 131** Колебания проекционной минеральной плотности в перипротезной зоне после эндопротезирования тазобедренного сустава (клиническое наблюдение)
Аврунин А.С., Павлычев А.А., Докторов А.А., Корнилов Н.Н., Карагодина М.П.

Информация

- 142** Памяти академика Фридона Ипполитовича Тодуа 9.01.1944–7.10.2017



Contents

Head and neck

- 8 **Contrast-Enhanced MRI with Magnetization Transfer Effect in the Imaging of Brain Metastatic Lesions**
Ermakova A.A., Borodin O.Yu., Sannikov M.Yu., Koval S.D., Usov V.Yu.
- 18 **PET/CT with 18F-Fluoroethyl-L-Tyrosine in Diagnosis of Radiation Necrosis of the Temporal Lobe after Radiotherapy for Nasopharyngeal Carcinoma (Clinical Case)**
Lyuosev A.S., Dolgushin M.B., Pronin A.I., Nazarenko A.V., Meshcheriakova N.A., Nevzorov D.I., Alieva S.B.
- 29 **On the Classification of TI-RADS and Stratification of Signs of Thyroid Cancer According to Ultrasound Data**
Fisenko E.P., Sich J.P., Vetsheva N.N.

Thorax

- 39 **Evaluation of Left Atrial Anatomy and Function using Multidetector Computed Tomography in Patients Undergoing Catheter Ablation for Atrial Fibrillation**
Gurina V.I., Kondrat'ev E.V., Revishvily A.Sh., Alimurzaeva M.Z.

Abdomen

- 56 **A new Method of Quantitative Estimation of Radiation-Induced Lung Damage in Oncological Patients on the CT in Dynamics**
Nudnov N.V., Sotnikov V.M., Ledenev V.V.
- 66 **Diagnostic Effectiveness of whole Body Diffusion-Weighted Magnetic Resonance Imaging in Focal and Diffuse Bone Marrow Involvement in Patients with Lymphoma**
Kharuzhyk S.A., Zhavrid E.A., Sachivko N.V.
- 82 **Acoustic Radiation Force Impulse Elastometry (ARFI Elastometry) in Chronic Viral Hepatitis**
Megroyan A.A., Kamalov Ju.R., Filin A.V., Semenov A.V., Morozova M.M., Nekrasova T.P.

- 94 **Computed Tomography in the Detection Hepatic Calcification Hemangioma**
Kotlyarov P.M., Egorova E.V.
- 99 **A Case of Proximal Colon Bowel Volvulus after Low Anterior Resection for Rectal Cancer**
Berezovskaja T.P., Silanteva N.K., Nevolskih A.A., Erygin D.V., Ruhadze G.O., Agababian T.A.

Small pelvis

- 106 **The Possibility of Forecast an Expressed Intraoperative Bleeding During Transurethral Resection of the Prostate using Preoperative Transrectal Ultrasound**
Bolotskov A.S., Gurtskoy R.A., Madzhugin M.L., Shulzhenko V.V.

Bones and joints

- 112 **Hybrid Technology Fusion MRI/US and Sonoelastography in Diagnosis of Fatty Degeneration and Atrophy of Supraspinatus Muscle of the Shoulder**
Gazhonova V.E., Emelianenko M.V., Onishchenko M.P.
- 124 **Clinical and Radiographic Correlation (According to CT) in Patients with Degenerative Lumbar Spinal Stenosis**
Mlyavykh S.G., Aleynik A.Y., Bokov A.E., Rasteryaeva M.V., Kutlaeva M.A.
- 131 **Oscillations of Bone Mineral Density in Peri-Prosthetic Zone after Total Hip Arthroplasty (Case Report)**
Avrunin A.S., Pavlychev A.A., Doctorov A.A., Kornilov N.N., Karagodina M.P.

Information

- 142 **Memory of the Academician Fridon Ippolitovich Todua 9.01.1944–7.10.2017**

ООО "Видар"

109028 Москва, а/я 16.
Контакты: тел./факс (495) 589-86-60; 768-04-34.
e-mail: karmazanovsky@ixv.ru;
url: <http://www.vidar.ru>

Свидетельство о регистрации средства массовой информации ПИ № ФС 77-21017 от 12.05.05 г.
Формат 60 × 90 1/8. Печ. л. 18. Тираж 1500 экз.