

DOI: 10.24835/1607-0763-2017-5-18-28

ПЭТ/КТ с ^{18}F -фторэтилтирозином в диагностике лучевого некроза в височной доле головного мозга после лучевого лечения рака носоглотки (клиническое наблюдение)

Люосев А.С. *, Долгушин М.Б., Пронин А.И., Назаренко А.В.,
Мещерякова Н.А., Невзоров Д.И., Алиева С.Б.

ФГБУ «Национальный медицинский исследовательский центр онкологии им. Н.Н. Блохина» Минздрава России,
Москва, Россия

PET/CT with ^{18}F -Fluoroethyl-L-Tyrosine in Diagnosis of Radiation Necrosis of the Temporal Lobe after Radiotherapy for Nasopharyngeal Carcinoma (Clinical Case)

Lyuosev A.S. *, Dolgushin M.B., Pronin A.I., Nazarenko A.V.,
Meshcheriakova N.A., Nevzorov D.I., Alieva S.B.

FSBI «N.N. Blokhin Medical Research Center of Oncology» of the Ministry of Health of the Russian Federation,
Moscow, Russia

Представлено клиническое наблюдение больного раком носоглотки после стереотаксического радиохирургического лечения по поводу продолженного роста рака носоглотки после химиолучевой терапии. В анализ были включены диагностические данные, полученные после проведенных ПЭТ/КТ с ^{18}F -фторэтилтирозином (^{18}F -ФЭТ) и МРТ с внутривенным контрастированием головы и шеи. Проанализирован случай дифференциальной диагностики изменений в височной доле головного мозга после стереотаксической лучевой терапии рака носоглотки при помощи ПЭТ/КТ с ^{18}F -ФЭТ. Определена высокая диагностическая точность метода в дифференциальной диагностике отсроченных изменений в головном мозге (опухолевые или лучевой некроз) после проведенной повторной лучевой терапии рака носоглотки.

Ключевые слова: ПЭТ/КТ, ^{18}F -ФЭТ, МРТ, головной мозг, некроз, стереотаксическая радиохirurgия, лучевая терапия.


Ссылка для цитирования: Люосев А.С., Долгушин М.Б., Пронин А.И., Назаренко А.В., Мещерякова Н.А., Невзоров Д.И., Алиева С.Б. ПЭТ/КТ с ^{18}F -фторэтилтирозином в диагностике лучевого некроза в височной доле головного мозга после лучевого лечения рака

носоглотки (клиническое наблюдение). *Медицинская визуализация.* 2017; 21 (5): 18–28.
DOI: 10.24835/1607-0763-2017-5-18-28.

Clinical case of the patient with nasopharyngeal carcinoma after stereotactic radiosurgical treatment for the persistent disease after chemoradiotherapy presented. The diagnostic data of PET/CT with ^{18}F -Fluoroethyl-L-tyrosine (^{18}F -FET) and MRI with intravenous contrast of head and neck were included in analysis. There was analyzed a clinical case of differential diagnosis of changes in the temporal lobe of the brain after stereotactic radiation therapy of nasopharyngeal carcinoma using PET/CT with ^{18}F -FET. Identified high diagnostic accuracy in the differential diagnosis of delayed changes in the brain (tumor or radiation necrosis) after radiation therapy of nasopharyngeal carcinoma.

Key words: PET/CT, ^{18}F -FET, MRI, brain, necrosis, stereotactic radiosurgery, radiation therapy.

Recommended citation: Lyuosev A.S., Dolgushin M.B., Pronin A.I., Nazarenko A.V., Meshcheriakova N.A., Nevzorov D.I., Alieva S.B. PET/CT with ^{18}F -Fluoroethyl-L-Tyrosine in Diagnosis of Radiation Necrosis of the Temporal Lobe



after Radiotherapy for Nasopharyngeal Carcinoma (Clinical Case). *Medical visualization*. 2017; 21 (5): 18–28. DOI: 10.24835/1607-0763-2017-5-18-28.

Введение

Метастазирование рака носоглотки в головной мозг наблюдается крайне редко [1], чаще поражение головного мозга происходит за счет интракраниального инфильтративного распространения опухоли [2]. Улучшение результатов лечения в результате применения агрессивных методов терапии и соответственно увеличение продолжительности жизни привело к росту числа больных, у которых могут возникнуть метастатическое поражение головного мозга либо различные осложнения, в том числе и вследствие лучевой терапии (ЛТ).

ЛТ уже длительное время считается ключевым компонентом лечения краниофациальных опухолей. Наиболее перспективным методом ЛТ является стереотаксическая радиохирургия (СРХ). При проведении лучевого лечения рака носоглотки и других злокачественных новообразований головы поле облучения может затрагивать часть вещества головного мозга [3]. В некоторых случаях возможно превышение толерантного лимита нервных тканей, что создает потенциальный риск возникновения радиационно-индуцированного поражения головного мозга [4–6]. Лучевой некроз (ЛН) вещества головного мозга первоначально описан как побочный эффект после облучения экстракраниальных образований. Впервые случай развития церебрального ЛН после лучевого лечения экстракраниального новообразования был описан A.W. Fischer и H. Holfelder в 1930 г. [7]. В 1984 г. J.P. Glass и соавт. сообщили о 9 случаях интракраниального ЛН и привели обзор литературы с указанием других 65 случаев [8].

Хотя точно предсказать развитие ЛН не представляется возможным, известно, что его возникновение зависит от полученной дозы облучения, режима фракционирования, возраста больного, а также сочетания ЛТ и химиотерапии [9–11]. В некоторых случаях ЛН может развиваться даже при строжайшем соблюдении мер, ограничивающих воздействие высоких доз радиации на здоровые ткани, – в большинстве случаев спонтанно [12].

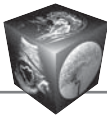
Предполагаемые механизмы, способствующие нейротоксическому эффекту облучения, включают повреждение мелких сосудов, повреждение нейроглии и белого вещества, воздействие энзимов фибринолитической системы, аутоиммунный компонент. *Повреждение сосудов:* при острых реакциях воздействие радиации ведет к повышению проницаемости сосудистой стенки и вазогенному отеку [11, 13], что сопровождается патологическим накоплением контрастного вещества при МРТ. При отсроченном и позднем лучевом повреждении на первое место выходит повреждение эндотелия сосудистой стенки с ее последующей гиалинизацией, формирование телеангиэктазий и как следствие образование тромбов, приводящих к микроинфарктам и последующему некрозу тканей [11, 13]. *Повреждение нейроглии и белого вещества:* олигодендроциты и их клетки-предшественники наиболее чувствительны к ионизирующему излучению. Гибель зрелых олигодендроцитов – клеток, вырабатывающих миелин, – влечет за собой диффузную демиелинизацию, что, вероятно, вместе с гиалинизацией сосудов лежит в основе лейкоэнцефалопатии [11, 13, 14]. Нейроны относительно устойчивы к радиации.

Для корреспонденции*: Люосев Антон Сергеевич – 115478 Москва, Каширское шоссе, д. 23. Отделение позитронной эмиссионной томографии НИИ КиЭР ФГБУ “НМИЦ онкологии им. Н.Н. Блохина” МЗ РФ. Тел.: +7-909-626-82-81. E-mail: v24seven@gmail.com

Люосев Антон Сергеевич – научный сотрудник отделения позитронной эмиссионной томографии НИИ КиЭР ФГБУ “НМИЦ онкологии им. Н.Н. Блохина” МЗ РФ, Москва; **Долгушин Михаил Борисович** – доктор мед. наук, профессор, заведующий отделением позитронной эмиссионной томографии НИИ КиЭР ФГБУ “НМИЦ онкологии им. Н.Н. Блохина” МЗ РФ, Москва; **Пронин Артем Игоревич** – научный сотрудник отделения позитронной эмиссионной томографии НИИ КиЭР ФГБУ “НМИЦ онкологии им. Н.Н. Блохина” МЗ РФ, Москва; **Назаренко Алексей Витальевич** – канд. мед. наук, заведующий радиологическим отделением НИИ КиЭР ФГБУ “НМИЦ онкологии им. Н.Н. Блохина” МЗ РФ, Москва; **Мещерякова Надежда Андреевна** – врач-рентгенолог отделения позитронной эмиссионной томографии НИИ КиЭР ФГБУ “НМИЦ онкологии им. Н.Н. Блохина” МЗ РФ, Москва; **Невзорov Денис Игоревич** – инженер-радиохимик отделения позитронной эмиссионной томографии НИИ КиЭР ФГБУ “НМИЦ онкологии им. Н.Н. Блохина” МЗ РФ, Москва; **Алиева Севил Багатуровна** – доктор мед. наук, ведущий научный сотрудник отделения радиологического НИИ КиЭР ФГБУ “НМИЦ онкологии им. Н.Н. Блохина” МЗ РФ, Москва.

Contact*: Anton S. Lyuosev – 115478 Moscow, Kashirskoe shosse, 23. Department of positronemission tomography of N.N. Blokhin NMRCO. Phone: +7-909-626-82-81. E-mail: v24seven@gmail.com

Anton S. Lyuosev – medical doctor of PET department of N.N. Blokhin NMRCO, Moscow; **Mikhail B. Dolgushin** – doct. of med. sci., head of PET department of N.N. Blokhin NMRCO, Moscow; **Artem I. Pronin** – medical doctor of PET department of N.N. Blokhin NMRCO, Moscow; **Aleksey V. Nazarenko** – cand. of med. sci., head of Radiological department of N.N. Blokhin NMRCO, Moscow; **Nadezhda A. Meshcheriakova** – medical doctor of PET department of N.N. Blokhin NMRCO, Moscow; **Denis I. Nevzorov** – engineer radiochemist of PET department of N.N. Blokhin NMRCO, Moscow; **Sevil B. Alieva** – doct. of med. sci., Radiological department of N.N. Blokhin NMRCO, Moscow.



Частота встречаемости лучевого некроза в зависимости от локализации первичного опухолевого процесса

Локализация	Число больных
Носоглотка:	
данные литературы	220
собственное наблюдение	7
всего	227
Волосистая часть головы	32
Придаточные пазухи	23
Ухо	9
Ротоглотка	2
Слезные железы	4
Подчелюстные слюнные железы	1
Околоушные слюнные железы	5
Опухоли яремного гломуса	1
Орбита	2
Всего	306

Воздействие энзимов фибринолитической системы: R. Sawaya и соавт., исследуя препараты некротизированной мозговой ткани у больных с ЛН, обнаружили отсутствие в них тканевого активатора плазминогена и избыток урокиназы [11, 15]. Оба этих энзима входят в состав фибринолитической системы и оказывают воздействие на кровеносные сосуды и ткань мозга. Изменение их соотношения может способствовать развитию цитотоксического отека и некрозу клеток. *Аутоиммунные механизмы:* существует теория, согласно которой в ответ на массивное повреждение и разрушение клеток под воздействием радиации запускаются аутоиммунные реакции [11, 14]. Облучение может вызвать острую гибель эндотелиальных клеток, которая приводит к разрушению гематоэнцефалического барьера (ГЭБ) [16]. В условиях поврежденного ГЭБ продукты распада миелина являются основными аутоантигенами развивающегося вокруг зоны повреждения воспаления [17, 18]. При этом активируются неспецифические воспалительные каскады, приводящие в дальнейшем к развитию ЛН [19]. Радиация может вызывать пролиферацию астроцитов и выработку большого количества провоспалительных медиаторов после облучения, которые содействуют проникновению лейкоцитов в мозг через разрушенный ГЭБ [20, 21]. ЛН может иметь прогрессирующий характер [11, 13, 14]. Морфологически ЛН представляет собой коагуляционный некроз, окруженный зоной воспалительной реакции с отеком мозгового вещества [18].

Частота ЛН, по данным разных авторов, составляет от 1,3 до 21% [22–24]. По данным M.N. De Salvo (2012) [2], ЛН возникает примерно у 3% всех

больных, подвергшихся лучевому лечению тех или иных опухолей краниофациальной области.

По данным литературы [2, 6, 23, 25], ЛН локализовался преимущественно в височной доле в случаях ЛТ рака носоглотки. При этом клинические проявления включали в себя эпилепсию, нарушения сознания и памяти, головокружение и головную боль. Однако ЛН может быть и случайной радиологической находкой, так как в некоторых случаях он протекает бессимптомно [24] – в зависимости от размеров, локализации и, вероятно, других факторов [18]. Локализация некроза в височных долях может быть как односторонней, так и выявляться билатерально (42 и 58% соответственно у 26 больных в исследовании V.F. Chong и соавт. 2000) [24]. ЛН может затрагивать как серое и белое вещество, так и только серое вещество – изолированное поражение белого вещества наблюдается крайне редко [24].


По данным исследования Y.-C. Hsu и соавт. (2005) [3], включающего анализ данных 755 больных, прошедших ЛТ по поводу рака носоглотки, частота интракраниального ЛН составила 0,93% (у 7 из 755 больных). В исследовании Y.-C. Hsu и соавт. (2005) временной интервал между последним сеансом ЛТ и выявлением ЛН составил 6–39 мес (средний – 26,3 мес) [3]. Около 80% некрозов развивается в первые 3 года после окончания ЛТ [2, 8].

Y.-C. Hsu и соавт. в 2005 г. [3] также обобщили данные других публикаций, включая собственное наблюдение, представив анализ 306 больных с указанием расположения экстракраниальной первичной опухоли, а также частоты встречаемости ЛН в зависимости от локализации первичного процесса (см. таблицу).

В литературе также представлены описания отдельных случаев [26] и серий [27] ЛН головного мозга после СРХ на аппаратах Cyber Knife и линейных ускорителях [18, 28]. ЛН после СРХ в сравнении с ЛТ развивается, как правило, в более сжатые сроки – медиана времени развития ЛН после СРХ составляет 4 мес [18, 27].

Исходом ЛН могут быть такие осложнения, как абсцесс, острое кровоизлияние [29, 30].

Определение характера изменений – опухолевые или ЛН – важная задача традиционных методов диагностики, таких как КТ или МРТ, однако данные одного метода, как правило, не позволяют достоверно определить характер изменений по причине их сходных характеристик [1, 3]. Чаще всего изменения приходится дифференцировать со злокачественными глиомами, интракраниальным распространением рака носоглотки, метастазом и абсцессом [2, 8].



При МРТ очаг ЛН характеризуется патологическим накоплением МР-контрастного препарата (в результате разрушения ГЭБ) разной степени выраженности, иногда он окружен перифокальным отеком, вызывающим объемное воздействие [11, 18, 31]. При динамическом наблюдении ЛН может полностью регрессировать или демонстрировать “опухолеподобный” рост с увеличением объема и появлением новых фокусов [11]. Во многих случаях дифференциальная диагностика опухолевых изменений от ЛН при МРТ с контрастным усилением затруднена [32, 33]. Контрастное усиление не является чисто опухолевым феноменом, оно может развиваться вследствие множества неопухолевых причин: воспаление, эпиакивность, послеоперационные изменения, ЛН [34].

Одним из возможных вариантов в определении природы данных изменений остается открытая или стереотаксическая биопсия, имеющая точность более 95%, но являющаяся инвазивным методом с возможными осложнениями [35, 36]. Также ее роль подлежит обсуждению, так как этот метод не позволяет исследовать весь объем патологического очага на наличие опухолевых клеток [18].

В ряде случаев требуется применение дополнительных диагностических методов дифференциальной диагностики, например ПЭТ/КТ – метода ядерной медицины. Метаболизм аминокислот является важным аспектом опухолевой физиологии [34]. В диагностике изменений в головном мозге применяются различные радиофармпрепараты (РФП), из них наиболее актуальными в настоящий момент являются препараты на основе аминокислот – ^{11}C -метионин (^{11}C -МЕТ) и ^{18}F -фторэтилтирозин (^{18}F -ФЭТ). В отличие от метионина, меченного изотопом ^{11}C , тирозин мечен изотопом ^{18}F , и хотя оба РФП (^{11}C -МЕТ и ^{18}F -ФЭТ) предоставляют сопоставимую диагностическую информацию [37, 38], главным преимуществом ^{18}F -ФЭТ является более длительный период полураспада изотопа ^{18}F (109 мин против 20 мин у ^{11}C), что позволяет проводить динамические или мультиэтапные исследования. Другим преимуществом ^{18}F -ФЭТ перед ^{11}C -МЕТ является его низкая фиксация в воспалительных изменениях, в результате специфичность ^{18}F -ФЭТ превышает специфичность ^{11}C -МЕТ [38, 39]. В литературе описано повышенное накопление ^{11}C -МЕТ в очагах воспаления (захват РФП макрофагами и гранулоцитами), в гематомах, что затрудняет дифференциальную диагностику опухолевых образований и может служить источником ложноположительных заключений [40–42]. Неопухолевые изменения, накапливающие МР-контрастный препарат за счет повреждения ГЭБ, обычно характеризуются либо

полным отсутствием накопления ^{18}F -ФЭТ, либо его минимальными значениями [33, 43].

Клиническое наблюдение

Больная Б., 1963 года рождения, в анамнезе высокодифференцированная аденокарцинома носоглотки с распространением на основание черепа справа, состояние после химиотерапии, дистанционной и последующей стереотаксической ЛТ в 2014 г. Лечение проводилось на аппарате ЛУЭ Novalis энергией 6 МэВ – РОД 2 Гр до СОД 44 Гр на область первичной опухоли и регионарные зоны и далее локально 3 фракции с РОД 6 Гр до СОД 18 Гр (36 Гр) на видимый по данным МРТ объем опухоли. Таким образом, суммарная доза на опухоль составила 80 Гр и на регионарные зоны – 44 Гр. В 2015 г. по данным динамических МРТ-исследований был отмечен продолженный рост и проведена СРХ на аппарате Cyber Knife по следующей программе: 6 фракций по 6 Гр (36 Гр) с покрытием 80% изодозой не менее 95% планируемого объема с последующей химиотерапией и достижением стабилизации процесса по данным динамических МРТ-исследований вплоть до начала 2017 г., когда при очередной плановой МРТ были выявлены участки патологического накопления МР-контрастного препарата в базальных отделах правой височной доли с наличием перифокального отека (рис. 1), без клинической симптоматики.

МРТ проводили на аппарате Siemens Magnetom Espree с напряженностью поля 1,5 Т. Стандартный МР-протокол включал T1, T2, DWI, T2-FLAIR последовательно до внутривенного введения контрастного вещества и T1vibe (толщина среза 1,2 мм) после внутривенного контрастирования (Омнискан из расчета 0,2 мл/кг). В связи с близостью данного участка к ложу опухоли носоглотки было предположено, что данные изменения могут иметь опухолевый генез. Биопсия была затруднена в связи с локализацией изменений и их небольшим объемом. В связи с этим было принято решение о проведении ПЭТ/КТ с ^{18}F -ФЭТ.

ПЭТ/КТ проводили на аппарате Siemens Biographm CT, КТ-сканирование выполняли в спиральном режиме с толщиной среза 1,2 мм (120 кВ, 300 мА/с), ПЭТ – на 4-рядном кольце детекторов на основе лютеция (48 блоков на каждый), ширина одной зоны сканирования (slab) – 21,6 см. Исследование проводили в три этапа: первый этап – сразу после внутривенного введения ^{18}F -ФЭТ, второй и третий этапы – через 10 и 40 мин от момента начала введения РФП соответственно. Длительность сканирования на первом этапе составила 3 мин/slab, на втором и третьем этапах – по 5 мин/slab соответственно. Введенная активность РФП – 200 МБк. Количественную оценку – определение $\text{maxSUV}_{1,2,3}$ и $\text{TBR}_{1,2,3}$ на всех трех этапах – проводили offline на рабочей станции Syngo Via с использованием протокола Oncology. При проведении измерений выделялся уча-

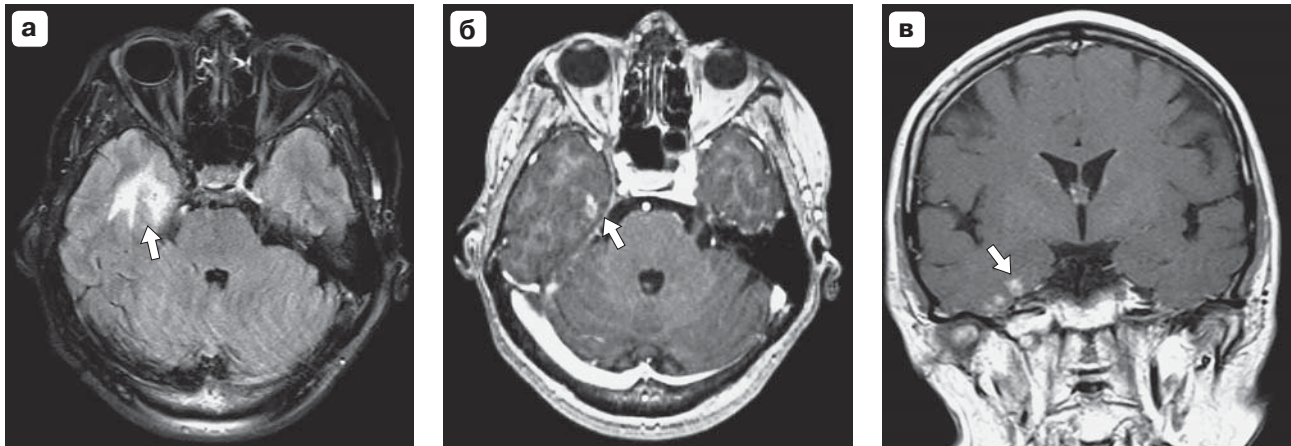
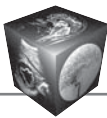


Рис. 1. МР-изображения. На T2 FLAIR (а) в базальных отделах правой височной доли определяется зона отека, при T1 с контрастным усилением (б, в) в данной области визуализируются участки патологического накопления МР-контрастного препарата размерами 0,7–0,9 см.

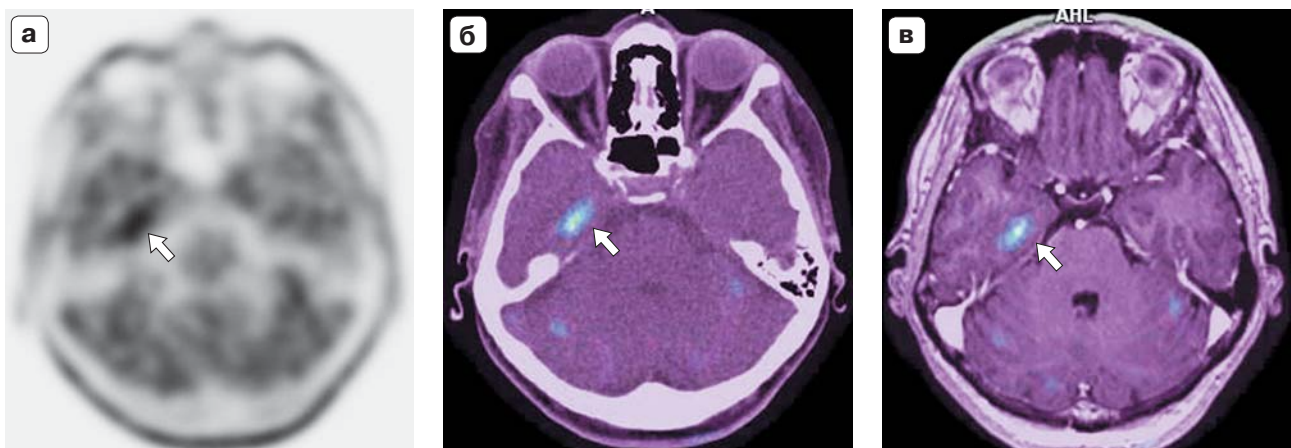


Рис. 2. При проведении ПЭТ/КТ с ^{18}F -ФЭТ в области выявленных при МРТ изменений на трех этапах исследования определяется повышенное накопление РФП: ПЭТ (а), ПЭТ/КТ (б) и ПЭТ/МРТ (в) изображения.

сток патологического накопления РФП в зоне интереса (ROI – Region of Interest). Измеряли три параметра накопления РФП в патологическом очаге и в контралатеральной области неизмененного головного мозга соответственно трем этапам исследования: maxSUV_1 – непосредственно после введения РФП, maxSUV_2 – через 10 мин и maxSUV_3 – через 40 мин от момента введения РФП. Дополнительно на каждом этапе оценивали отношение накопления РФП в патологическом очаге к неизмененному веществу головного мозга – Tumor to Brain (Background) Ratio (TBR), вычисляемое по формуле:

$$\text{TBR}_x = \text{maxSUV}_x / \text{maxSUV}_{n_x},$$

где maxSUV – измеряемое патологическое накопление РФП в образовании, maxSUV_n – измеряемое накопление РФП в контралатерально расположенных неизмененных структурах головного мозга с захватом серого и белого вещества, x – этап сканирования. Максимальную степень патологического накопления (maxSUV)

оценивали суммарно во всем объеме изменений с обязательным захватом наиболее активных участков. Подсчет maxSUV_n осуществляли плоскостным способом – ROI, контралатерально участку поражения, исключая крупные артерии и вены (анатомическая корреляция с учетом данных МРТ). Проводилась оценка как значений $\text{maxSUV}_{1,2,3}$ и $\text{TBR}_{1,2,3}$, так и их динамики от первого этапа к третьему в виде графического отображения кривых средствами Microsoft Excel.

При ПЭТ/КТ (рис. 2) было выявлено повышенное накопление ^{18}F -ФЭТ соответственно локализации патологических изменений по данным МРТ.

Накопление РФП (рис. 3) характеризовалось умеренными значениями $\text{maxSUV}_{1,2,3}$: 1,73, 2,14 и 2,62 соответственно трем этапам. При этом показатель $\text{TBR}_{1,2,3}$ также имел невысокие значения с тенденцией к их увеличению от первого этапа к третьему: 1,19, 1,35 и 1,40 соответственно, что в отличие от опухолевых изменений, демонстрирующих высокие значения $\text{maxSUV}_{1,2,3}$

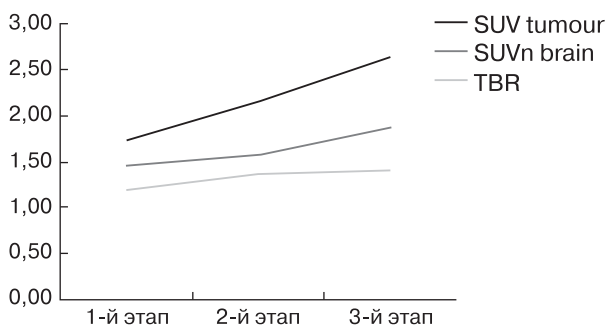



Рис. 3. Графическое отображение значений $\max\text{SUV}_{1,2,3}$ и $\text{TBR}_{1,2,3}$.

и $\text{TBR}_{1,2,3}$ (с тенденцией снижения значений TBR к третьему этапу [44–46]), является характерной чертой неопухолевых изменений – в данном случае постлучевых [44–48].

Результаты ПЭТ/КТ определили отсутствие необходимости в оперативном лечении, как планировалось вначале, сведя тактику ведения больной к назначению консервативной терапии и дальнейшему наблюдению при помощи МРТ.

Повторная МРТ была проведена спустя 5 мес – отмечена положительная динамика изменений в правой височной доле со стороны размеров участка патологического накопления контрастного вещества, площадь отека – без выраженной динамики (рис. 4). Изменения в носоглотке остаются без динамики.

Обсуждение

ПЭТ предоставляет уникальную диагностическую информацию о функциональном состоянии опухолей и других патологических изменений, в том числе изменений неопухолевого характера,

по ряду биологических процессов на клеточном уровне *in vivo*. Методы лучевой диагностики, такие как МРТ и КТ, в первую очередь ориентированы на оценку структурных изменений и в большинстве случаев не позволяют определить характер выявленной патологии. Наиболее востребованным РФП в онкологии является ^{18}F -фтордезоксиглюкоза (^{18}F -ФДГ), но высокое физиологическое (“фоновое”) накопление в неизменном головном мозге ограничивает его применение в диагностике патологических изменений в головном мозге [33, 4–51]. Это привело к разработке и последующему внедрению других РФП, в частности на основе аминокислот и их аналогов [11, 52]. Основное преимущество применения РФП на основе аминокислот – низкое “фоновое” накопление в неизменном веществе головного мозга [53–55], что делает визуализацию и обсчет патологических процессов более детальными и точными, а также сказывается на высокой специфичности препаратов на основе меченых аминокислот [38, 39].

Используемые при ПЭТ/КТ меченые аминокислоты имеют общие механизмы переноса в опухолевые клетки, а именно системы L-аминокислотных транспортеров LAT1 и LAT2, способные транспортировать различные аминокислотные комплексы. Есть предположения, что ^{18}F -ФЭТ в первую очередь транспортируется в клетки при посредничестве LAT2 транспортно-транспортной системы и в меньшей степени посредством LAT1 (LAT1 преобладает в воспалительных изменениях), что снижает уровень его накопления в очагах воспаления [44]. В отличие от ^{11}C -MET ^{18}F -ФЭТ не участвует в синтезе белков и является маркером транспорта аминокислот [44, 56]. Благодаря повышенной

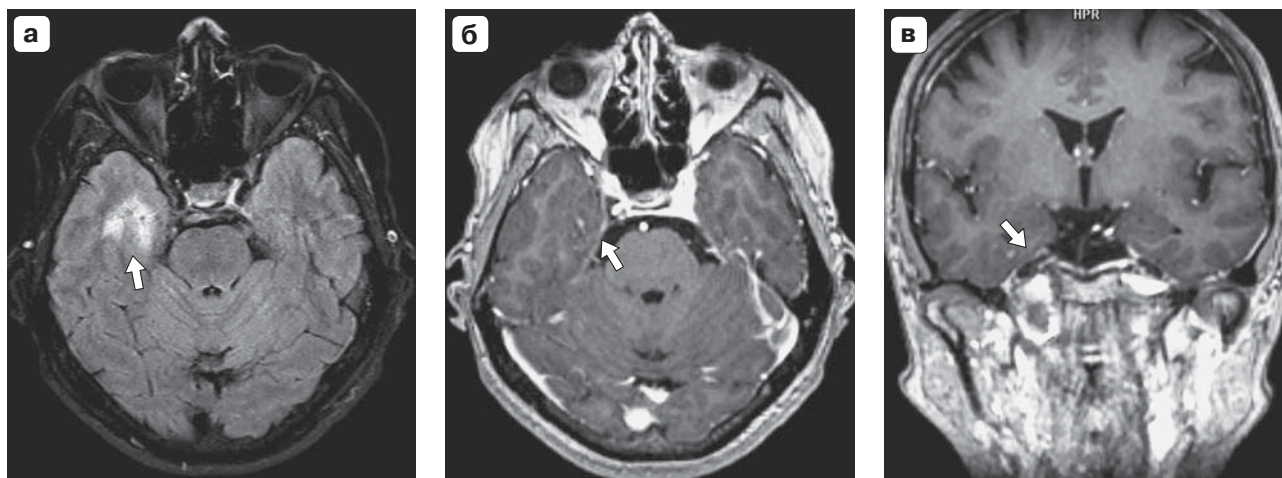

Рис. 4. МР-изображения в динамике: на T2 FLAIR (а) определяется небольшое уменьшение отека в базальных отделах правой височной доли, при T1 с контрастным усилением (б, в) в данной области отмечается уменьшение объема патологического накопления МР-контрастного препарата.



активности “L-системы” в работе ГЭБ, именно ^{18}F -ФЭТ представляется наиболее подходящим РФП для диагностики опухолей головного мозга [57]. В отличие от ^{11}C -МЕТ ^{18}F -ФЭТ не накапливается в макрофагах и гранулоцитах и обладает благодаря этому более высокой специфичностью [39].

Заключение

В клиническом наблюдении отображена высокая значимость метода ПЭТ/КТ с ^{18}F -ФЭТ в неинвазивной дифференциальной диагностике патологических изменений в головном мозге, возникших при повторной стереотаксической ЛТ по поводу рецидива или продолженного роста новообразования экстракраниальной локализации, в частности рака носоглотки.

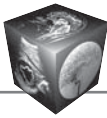
Методика трехэтапного ПЭТ/КТ-сканирования с ^{18}F -ФЭТ с анализом значений и графика $\text{TBR}_{1,2,3}$ показала свою высокую специфичность в дифференциации неопластических и ятрогенных процессов, имеющих сходные МР-признаки – патологическое накопление контрастного вещества и формирование зоны отека.

Список литературы

1. Chen J., Dassarah M., Yin Z., Liu H., Yang K., Wu G. Radiation induced temporal lobe necrosis in patients with nasopharyngeal carcinoma: a review of new avenues in its management. *Radiation Oncology*. 2011; 6: 128. DOI: 10.1186/1748-717X-6-128.
2. De Salvo M.N. Radiation necrosis of the pons after radiotherapy for nasopharyngeal carcinoma: diagnosis and treatment. *J. Radiol. Case Rep*. 2012; 6 (7): 9–16. DOI: 10.3941/jrcr.v6i7.1108.
3. Hsu Y.-C., Wang L.-F., Lee K.-W., Ho K.-Y., Huang C.-J., Kuo W.-R. Cerebral radionecrosis in patients with nasopharyngeal carcinoma. *Kaohsiung J. Med. Sci*. 2005; 21(10): 452–459. DOI: 10.1016/S1607-551X(09)70150-0.
4. Sheline G.E., Wara W.M., Smith V. Therapeutic irradiation and brain injury. *Int. J. Radiat. Oncol. Biol. Phys*. 1980; 6: 1215–1228.
5. Qin D.X., Hu Y.H., Yan J.H., Xu G.Z., Cai W.M., Wu X.L., Cao D.X., Gu X.Z. Analysis of 1379 patients with nasopharyngeal carcinoma treated by radiation. *Cancer*. 1988; 61: 1117–1124.
6. Lee A.W., Ng S.H., Ho J.H., Tse V.K., Poon Y.F., Tse C.C., Au G.K., O S.K., Lau W.H., Foo W.W. Clinical diagnosis of late temporal lobe necrosis following radiation therapy for nasopharyngeal carcinoma. *Cancer*. 1988; 61: 1535–1542.
7. Fischer A.W., Holfelder H. Lokales Amyloid in Gehirn. Einespatfolge von rontgenbestrahlungen. *Dtsch. Z. Chir*. 1930; 227: 475–483.
8. Glass J.P., Hwang T.L., Leavens M.E., Libshitz H.I. Cerebral radiation necrosis following treatment of extracranial malignancies. *Cancer*. 1984; 54: 1966–1972.
9. Marks J. E., Wong J. The risk of cerebral radionecrosis in relation to dose, time and fractionation: a follow-up study. *Prog. Exp. Tumor Res*. 1985; 29: 210–218.
10. Ruben J.D., Dally M., Bailey M., Smith R., McLean C.A., Fedele P. Cerebral radiation necrosis: incidence, outcomes, and risk factors with emphasis on radiation parameters and chemotherapy. *Int. J. Radiat. Oncol. Biol. Phys*. 2006; 65: 499–508. DOI: 10.1016/j.ijrobp.2005.12.002.
11. Савинцева Ж.И., Скворцова Т.Ю., Бродская З.Л. Современные методы нейровизуализации в дифференциальной диагностике лучевых поражений головного мозга у больных с церебральными опухолями. *Лучевая диагностика и терапия*. 2012; 1 (3): 15–23.
12. Крячок И.А. Новый подход к лечению пациентов с пострадиационным некрозом головного мозга. *Онкология*. 2010; 12 (3): 261–262.
13. Burger P.C., Boyko O.B. The pathology of central nervous system radiation injury. Radiation injury to the nervous system. Eds Gutin P.H., Leibel S.A., Sheline G.E. New York: Raven, 1991: 191–208.
14. Castel J.C., Caille J.M. Imaging of irradiated brain tumors: value of magnetic resonance imaging. *J. Neuradiol*. 1989; 16: 81–132.
15. Sawaya R. The fibrinolytic enzymes in the biology of brain tumors. Sawaya M. D. (ed). Fibrinolysis and the central nervous system. Philadelphia, Pa: Harnley and Belfus, 1990: 106–126.
16. Li Y.Q., Chen P., Haimovitz-Friedman A., Reilly R.M., Wong C.S. Endothelial apoptosis initiates acute blood-brain barrier disruption after ionizing radiation. *Cancer Res*. 2003; 63 (18): 5950–5956.
17. Шишкина Л.В. Патологическая анатомия осложнений у нейроонкологических больных после лучевой терапии: Автореф. дисс. ... канд. мед. наук. М., 1988. 18 с.
18. Никитин К.В., Шишкина Л.В., Пронин И.Н., Ильев С.Р., Костюченко В.В., Голанов А.В. Лучевой некроз после стереотаксической радиохирургии доброкачественной глиомы: описание случая. *Вопросы нейрохирургии им. Н.Н. Бурденко*. 2009; 3: 37–42.
19. Monje M.L., Toda H., Palmer T.D. Inflammatory blockade restores adult hippocampal neurogenesis. *Science*. 2003; 302 (5651): 1760–1765. DOI: 10.1126/science.1088417.
20. Wilson C.M., Gaber M.W., Sabek O.M., Zawaski J.A., Merchant T.E. Radiation-induced astrogliosis and blood-brain barrier damage can be abrogated using anti-TNF treatment. *Int. J. Radiat. Oncol. Biol. Phys*. 2009; 74 (3): 934–941. DOI: 10.1016/j.ijrobp.2009.02.035.
21. Zhou H., Liu Z., Liu J., Zhou D., Zhao Z., Xiao S., Tao E., Suo W.Z. Fractionated radiation-induced acute encephalopathy in a young rat model: cognitive dysfunction and histologic findings. *Am. J. Neuroradiol*. 2011; 32 (10): 1795–1800. DOI: 10.3174/ajnr.A2643.
22. Safdari H., Fuentes J.M. Dubois J.B., Alirezai M., Castan P., Vlahovitch B. Radiation necrosis of the brain: Time of onset and incidence related to total dose and fractionation of radiation. *Neuroradiology*. 1985; 27: 44–47.
23. Lee A.W.M., Law S.C.K., Ng S.H., Chan D.K., Poon Y.F., Foo W., Tung S.Y., Cheung F.K., Ho J.H. Retrospective analysis of nasopharyngeal carcinoma treated during 1976–1985: late complications following megavoltage irradiation. *Br. J. Radiol*. 1992; 65: 918–928. DOI: 10.1259/0007-1285-65-778-918.
24. Chong V.F., Fan Y.F., Mukherji K.S. Radiation-Induced Temporal Lobe Changes: CT and MR Imaging Characteristics. *Am. J. Roentgenol*. 2000; 175: 431–436. DOI: 10.2214/ajr.175.2.1750431.




25. Lee A.W., Foo W., Chappell R., Fowler J.F., Sze W.M., Poon Y.F., Law S.C., Ng S.H., O S.K., Tung S.Y., Lau W.H., Ho J.H. Effect of time, dose, and fractionation on temporal lobe necrosis following radiotherapy for nasopharyngeal carcinoma. *Int. J. Radiat. Oncol. Biol. Phys.* 1998; 40: 35–42.
26. Tandon N., Vollmer D., New P., Hevezi J.M., Herman T., Kagan-Hallet K., West G.A. Fulminant radiation-induced necrosis after stereotactic radiation therapy to the posterior fossa. Case report and review of the literature. *J. Neurosurg.* 2001; 95: 507–512. DOI: 10.3171/jns.2001.95.3.0507.
27. Chin L.S., Ma L., DiBiase S. Radiation necrosis following gamma knife surgery: a case-controlled comparison of treatment parameters and long-term clinical follow up. *J. Neurosurg.* 2001; 94: 899–904. DOI: 10.3171/jns.2001.94.6.0899.
28. Chen H., Burnett M., Huse J., Lustig R.A., Bagley L.J., Zager E.L. Recurrent late cerebral necrosis with aggressive characteristics after radiosurgical treatment of an arteriovenous malformation. *Casereport J. Neurosurg.* 2006; 105: 455–460. DOI: 10.3171/jns.2006.105.3.455.
29. Cheng K.M., Chan C.M., Fu Y.T., Ho L.C., Tsang Y.W., Lee M.K., Cheung Y.L., Law C.K. Brain abscess formation in radiation necrosis of the temporal lobe following radiation therapy for nasopharyngeal carcinoma. *Acta Neurochir. (Wien).* 2000; 142: 435–440.
30. Cheng K.M., Chan C.M., Fu Y.T., Ho L.C., Cheung F.C., Law C.K. Acute hemorrhage in late radiation necrosis of the temporal lobe: report of five cases and review of the literature. *J. Neurooncol.* 2001; 51: 143–150.
31. Giglio P., Gilbert M. Cerebral Radiation Necrosis. *The Neurologist.* 2003; 9: 180–188. DOI: 10.1097/01.nrl.0000080951.78533.c4.
32. Dooms G.C., Hecht S., Brant-Zawadzki M., Berthiaume Y., Norman D., Newton T.H. Brain radiation lesions: MR imaging. *Radiology.* 1986; 158: 149–155. DOI: 10.1148/radiology.158.1.3940373.
33. Galldiks N., Stoffels G., Filss C., Piroth M.D., Sabel M., Ruge M.I., Herzog H., Shah N.J., Fink G.R., Coenen H.H., Langen K.J. Role of O-(2-[¹⁸F]-Fluoroethyl)-L-Tyrosine PET for Differentiation of Local Recurrent Brain Metastasis from Radiation Necrosis. *J. Nuclear Med.* 2012; 53 (9): 1367–1374. DOI: 10.2967/jnumed.112.103325.
34. Скворцова Т.Ю., Бродская З.Л., Савинцева Ж.И., Гурчин А.Ф. Современные проблемы мониторинга лечения церебральных глиом и возможности повышения точности диагностики при помощи ПЭТ с [¹¹C]метионином. *Лучевая диагностика и терапия.* 2014; 2 (5): 5–16. <http://dx.doi.org/10.22328/2079-5343-2014-2-5-16>.
35. Kreth F.W., Muacevic A., Medele R., Bise K., Meyer T., Reulen H.J. The risk of haemorrhage after image guided stereotactic biopsy of intra-axial brain tumours- a prospective study. *Acta Neurochirurgica.* 2001; 143 (6): 539–546.
36. Heper A.O., Erden E., Savas A., Ceyhan K., Erden I., Akyar S., Kanpolat Y. An analysis of stereotactic biopsy of brain tumors and nonneoplastic lesions: a prospective clinicopathologic study. *Surg. Neurol.* 2005; 30; 64: 82–88. DOI: 10.1016/j.surneu.2005.07.055.
37. Grosu A.L., Astner S.T., Riedel E., Nieder C., Wiedenmann N., Heinemann F., Schwaiger M., Molls M., Wester H.J., Weber W.A. An Interindividual Comparison of O-(2-[¹⁸F] Fluoroethyl)-L-Tyrosine (FET)-and L-[Methyl-¹¹C] Methionine (MET)-PET in Patients With Brain Gliomas and Metastases. *Int. J. Radiat. Oncol. Biol. Phys.* 2011; 81 (4): 1049–1058. DOI: 10.1016/j.ijrobp.2010.07.002.
38. Palumbo B., Buresta T., Nuvoli S., Spanu A., Schillaci O., Fravolini M.L., Palumbo I. SPECT and PET serve as molecular imaging techniques and in Vivo biomarkers for brain metastases. *Int. J. Molec. Sci.* 2014; 15 (6): 9878–9893. DOI: 10.3390/ijms15069878.
39. Stöber B., Tanase U., Herz M., Seidl C., Schwaiger M., Senekowitsch-Schmidtke R. Differentiation of tumour and inflammation: characterisation of [methyl-³H] methionine (MET) and O-(2-[¹⁸F] fluoroethyl)-L-tyrosine (FET) uptake in human tumour and inflammatory cells. *Eur. J Nucl. Med. Molec. Imaging.* 2006; 33 (8): 932–939. DOI: 10.1007/s00259-005-0047-5.
40. Hanakawa K., Ikeda H., Ishii K., Asamoto S., Iwata T., Matsumoto K. High uptake on ¹¹C methionine PET scan in the pituitary gland of a patient with cerebral glioma after surgical abortion. *No To Shinkei.* 1998; 50 (6): 573–577.
41. Позитронная эмиссионная томография: Руководство для врачей; Под ред. А.М. Гранова и Л.А. Тютина. М.: Фолиант, 2008. 610 с.
42. Карташев А.В., Виноградов В.М., Киселева Л.Н.. Злокачественные глиомы головного мозга. Lambert Academic Publishing. 2011; 166–168.
43. Pöpperl G., Götz C., Rachinger W., Gildehaus F.J., Tonn J.C., Tatsch K. Value of O-(2-[¹⁸F] fluoroethyl)-L-tyrosine PET for the diagnosis of recurrent glioma. *Eur. J. Nucl. Med. Molec. Imaging.* 2004; 31 (11): 1464–1470. DOI: 10.1007/s00259-004-1590-1.
44. Langen K.J., Hamacher K., Weckesser M., Floeth F., Stoffels G., Bauer D., Coenen H.H., Pauleit D. O-(2-[¹⁸F] fluoroethyl)-L-tyrosine: uptake mechanisms and clinical applications. *Nucl. Med. Biol.* 2006; 33 (3): 287–294. DOI: 10.1016/j.nucmedbio.2006.01.002.
45. Jensen M.L. Image Analysis of FET PET scans performed during Chemo-Radiotherapy of Glioblastoma Multiforme. *DTU Informatics.* 2012: 8–14.
46. Juhász C., Dwivedi S., Kamson D.O., Michelhaugh S.K., Mittal S. Comparison of amino acid positron emission tomographic radiotracers for molecular imaging of primary and metastatic brain tumors. *Molec. Imaging.* 2014; 13 (6): 7290–2014.
47. Pöpperl G., Kreth F.W., Herms J., Koch W., Mehrkens J.H., Gildehaus F.J., Kretzschmar H.A., Tonn J.C., Tatsch K. Analysis of ¹⁸F-FET PET for grading of recurrent gliomas: is evaluation of uptake kinetics superior to standard methods? *J. Nucl. Med.* 2006; 47 (3): 393–403.
48. Piroth M.D., Liebenstund S., Galldiks N., Stoffels G., Shah N.J., Eble M. J., Coenen H.H., Langen K.J. Monitoring of Radiochemotherapy in Patients with Glioblastoma Using O-(2-[¹⁸F] Fluoroethyl)-L-Tyrosine Positron Emission Tomography: Is Dynamic Imaging Helpful? *Molec. Imaging.* 2013; 12 (6): 7290–2013.
49. Di Chiro G., De LaPaz R.L., Brooks R.A., Sokoloff L., Kornblith P.L., Smith B.H., Patronas N.J., Kufta C.V., Kessler R.M., Johnston G.S., Manning R.G., Wolf A.P. Glucose utilization of cerebral gliomas measured by [¹⁸F] fluorodeoxyglucose and positron emission tomography. *Neurology.* 1982; 32 (12): 1323.
50. Bělohávek O., Šimonová G., Kantorová I., Novotný J. Jr., Liscák R. Brain metastases after stereotactic radiosurgery using the Leksell gamma knife: can FDG PET help to differentiate radionecrosis from tumour progression? *Eur. J. Nucl. Med. Molec. Imaging.* 2003; 30 (1): 96–100. DOI: 10.1007/s00259-002-1011-2.



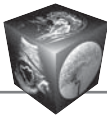
51. Lee H.Y., Chung J.K., Jeong J.M., Lee D.S., Kim D.G., Jung H.W., Lee M.C. Comparison of FDG-PET findings of brain metastasis from non-small-cell lung cancer and small-cell lung cancer. *Ann. Nucl. Med.* 2008 ; 22 (4): 281–286. DOI: 10.1007/s12149-007-0104-1.
52. Трофимова Т.Н., Трофимов Е.А. Современные стратегии лучевой диагностики при первичных опухолях головного мозга. *Практическая онкология.* 2013; 14 (3): 141–147.
53. Molecular anatomic imaging: PET-CT and SPECT-CT integrated modality imaging. Ed. Von Schulthess G.K. Lippincott Williams & Wilkins, 2007: 150–152.
54. Hutterer M., Nowosielski M., Putzer D., Jansen N.L., Seiz M., Schocke M., McCoy M., Göbel G., laFougère C., Virgolini I.J., Trinka E., Jacobs A.H., Stockhammer G. [¹⁸F]-fluoro-ethyl-L-tyrosine PET: a valuable diagnostic tool in neuro-oncology, but not all that glitters is glioma. *Neurooncology.* 2013; 341–351. DOI: 10.1093/neuonc/nos300.
55. Unterrainer M., Schweisthal F., Suchorska B., Wenter V., Schmid-Tannwald C., Fendler W.P., Schüller U., Bartenstein P., Tonn J.C., Albert N.L. Serial ¹⁸F-FET PET imaging of primarily ¹⁸F-FET-negative glioma – does it make sense? *J. Nucl. Med.* 2016; 57: 1177–1182. DOI: 10.2967/jnumed.115.171033.
56. Weckesser M., Matheja P., Rickert C., Löttgen J., Palkovic S., Riemann B., Paulus W., Wassmann H., Schober O. Evaluation of the extension of cerebral gliomas by scintigraphy. *Strahlenther. Onkol.* 2000; 176 (4): 180–185.
57. del Amo E.M., Urtti A., Yliperttula M. Pharmacokinetic role of L-type amino acid transporters LAT1 and LAT2. *Eur. J. Pharmaceut. Sci.* 2008; 35 (3): 161–174. DOI: 10.1016/j.ejps.2008.06.015.
8. Glass J.P., Hwang T.L., Leavens M.E., Libshitz H.I. Cerebral radiation necrosis following treatment of extracranial malignancies. *Cancer.* 1984; 54: 1966–1972.
9. Marks J. E., Wong J. The risk of cerebral radionecrosis in relation to dose, time and fractionation: a follow-up study. *Prog. Exp. Tumor Res.* 1985; 29: 210–218.
10. Ruben J.D., Dally M., Bailey M., Smith R., McLean C.A., Fedele P. Cerebral radiation necrosis: incidence, outcomes, and risk factors with emphasis on radiation parameters and chemotherapy. *Int. J. Radiat. Oncol. Biol. Phys.* 2006; 65: 499–508. DOI: 10.1016/j.ijrobp.2005.12.002.
11. Savintseva Zh.I., Skvortsova T.Yu., Brodskaya Z.L. Modern neuroimaging techniques in the differential diagnosis of radiation injuries of the brain in patients with cerebral tumors. *Lučevaya diagnostika i terapiya.* 2012; 1 (3): 15–23. (In Russian)
12. Kryachok I.A. A new approach to the treatment of patients with radiation necrosis of the brain. *Oncologia.* 2010; 12 (3): 261–262. (In Russian)
13. Burger P.C., Boyko O.B. The pathology of central nervous system radiation injury. Radiation injury to the nervous system. Eds Gutin P.H., Leibel S.A., Sheline G.E. New York: Raven, 1991: 191–208.
14. Castel J.C., Caille J.M. Imaging of irradiated brain tumors: value of magnetic resonance imaging. *J. Neuroradiol.* 1989; 16: 81–132.
15. Sawaya R. The fibrinolytic enzymes in the biology of brain tumors. Sawaya M. D. (ed). Fibrinolysis and the central nervous system. Philadelphia, Pa: Harnley and Belfus, 1990: 106–126.
16. Li Y.Q., Chen P., Haimovitz-Friedman A., Reilly R.M., Wong C.S. Endothelial apoptosis initiates acute blood-brain barrier disruption after ionizing radiation. *Cancer Res.* 2003; 63 (18): 5950–5956.
17. Shishkina L.V. Morbid anatomy complications in neuro-oncological patients after radiotherapy: Avtoref. diss. ... cand. of med. sci. Moscow. 1988. 18 p. (In Russian)
18. Nikitin K.V., Shishkina L.V., Pronin I.N., Ilyalov S.R., Kostyuchenko V.V., Golanov A.V. Radiation necrosis after stereotactic radiosurgery of benign glioma: case report. *Voprosi neirokhirurgii im. N.N. Burdenko.* 2009; 3: 37–42. (In Russian)
19. Monje M.L., Toda H., Palmer T.D. Inflammatory blockade restores adult hippocampal neurogenesis. *Science.* 2003; 302 (5651): 1760–1765. DOI: 10.1126/science.1088417.
20. Wilson C.M., Gaber M.W., Sabek O.M., Zawaski J.A., Merchant T.E. Radiation-induced astrogliosis and blood-brain barrier damage can be abrogated using anti-TNF treatment. *Int. J. Radiat. Oncol. Biol. Phys.* 2009; 74 (3): 934–941. DOI: 10.1016/j.ijrobp.2009.02.035.
21. Zhou H., Liu Z., Liu J., Zhou D., Zhao Z., Xiao S., Tao E., Suo W.Z. Fractionated radiation-induced acute encephalopathy in a young rat model: cognitive dysfunction and histologic findings. *Am. J. Neuroradiol.* 2011; 32 (10): 1795–1800. DOI: 10.3174/ajnr.A2643.
22. Safdari H., Fuentes J.M. Dubois J.B., Alirezai M., Castan P., Vlahovitch B. Radiation necrosis of the brain: Time of onset and incidence related to total dose and fractionation of radiation. *Neuroradiology.* 1985; 27: 44–47.
23. Lee A.W.M., Law S.C.K., Ng S.H., Chan D.K., Poon Y.F., Foo W., Tung S.Y., Cheung F.K., Ho J.H. Retrospective analysis of nasopharyngeal carcinoma treated during 1976-1985: late complications following megavoltage

References

1. Chen J., Dassarith M., Yin Z., Liu H., Yang K., Wu G. Radiation induced temporal lobe necrosis in patients with nasopharyngeal carcinoma: a review of new avenues in its management. *Radiation Oncology.* 2011; 6: 128. DOI: 10.1186/1748-717X-6-128.
2. De Salvo M.N. Radiation necrosis of the pons after radiotherapy for nasopharyngeal carcinoma: diagnosis and treatment. *J. Radiol. Case Rep.* 2012; 6 (7): 9–16. DOI: 10.3941/jrcr.v6i7.1108.
3. Hsu Y.-C., Wang L.-F., Lee K.-W., Ho K.-Y., Huang C.-J., Kuo W.-R. Cerebral radionecrosis in patients with nasopharyngeal carcinoma. *Kaohsiung J. Med. Sci.* 2005; 21 (10): 452–459. DOI: 10.1016/S1607-551X(09)70150-0.
4. Sheline G.E., Wara W.M., Smith V. Therapeutic irradiation and brain injury. *Int. J. Radiat. Oncol. Biol. Phys.* 1980; 6: 1215–1228.
5. Qin D.X., Hu Y.H., Yan J.H., Xu G.Z., Cai W.M., Wu X.L., Cao D.X., Gu X.Z. Analysis of 1379 patients with nasopharyngeal carcinoma treated by radiation. *Cancer.* 1988; 61: 1117–1124.
6. Lee A.W., Ng S.H., Ho J.H., Tse V.K., Poon Y.F., Tse C.C., Au G.K., O S.K., Lau W.H., Foo W.W. Clinical diagnosis of late temporal lobe necrosis following radiation therapy for nasopharyngeal carcinoma. *Cancer.* 1988; 61: 1535–1542.
7. Fischer A.W., Holfelder H. Lokales Amyloid in Gehirn. Einespatfolge von rontgenbestrahlungen. *Dtsch. Z. Chir.* 1930; 227: 475–483.



- irradiation. *Br. J. Radiol.* 1992; 65: 918–928. DOI: 10.1259/0007-1285-65-778-918.
24. Chong V.F., Fan Y.F., Mukherji K.S. Radiation-Induced Temporal Lobe Changes: CT and MR Imaging Characteristics. *Am. J. Roentgenol.* 2000; 175: 431–436. DOI: 10.2214/ajr.175.2.1750431.
 25. Lee A.W., Foo W., Chappell R., Fowler J.F., Sze W.M., Poon Y.F., Law S.C., Ng S.H., O S.K., Tung S.Y., Lau W.H., Ho J.H. Effect of time, dose, and fractionation on temporal lobe necrosis following radiotherapy for nasopharyngeal carcinoma. *Int. J. Radiat. Oncol. Biol. Phys.* 1998; 40: 35–42.
 26. Tandon N., Vollmer D., New P., Hevezi J.M., Herman T., Kagan-Hallet K., West G.A. Fulminant radiation-induced necrosis after stereotactic radiation therapy to the posterior fossa. Case report and review of the literature. *J. Neurosurg.* 2001; 95: 507–512. DOI: 10.3171/jns.2001.95.3.0507.
 27. Chin L.S., Ma L., DiBiase S. Radiation necrosis following gamma knife surgery: a case-controlled comparison of treatment parameters and long-term clinical follow up. *J. Neurosurg.* 2001; 94: 899–904. DOI: 10.3171/jns.2001.94.6.0899.
 28. Chen H., Burnett M., Huse J., Lustig R.A., Bagley L.J., Zager E.L. Recurrent late cerebral necrosis with aggressive characteristics after radiosurgical treatment of an arteriovenous malformation. *Casereport J. Neurosurg.* 2006; 105: 455–460. DOI: 10.3171/jns.2006.105.3.455.
 29. Cheng K.M., Chan C.M., Fu Y.T., Ho L.C., Tsang Y.W., Lee M.K., Cheung Y.L., Law C.K. Brain abscess formation in radiation necrosis of the temporal lobe following radiation therapy for nasopharyngeal carcinoma. *Acta Neurochir. (Wien).* 2000; 142: 435–440.
 30. Cheng K.M., Chan C.M., Fu Y.T., Ho L.C., Cheung F.C., Law C.K. Acute hemorrhage in late radiation necrosis of the temporal lobe: report of five cases and review of the literature. *J. Neurooncol.* 2001; 51: 143–150.
 31. Giglio P., Gilbert M. Cerebral Radiation Necrosis. *The Neurologist.* 2003; 9: 180–188. DOI: 10.1097/01.nrl.0000080951.78533.c4.
 32. Dooms G.C., Hecht S., Brant-Zawadzki M., Berthiaume Y., Norman D., Newton T.H. Brain radiation lesions: MR imaging. *Radiology.* 1986; 158: 149–155. DOI: 10.1148/radiology.158.1.3940373.
 33. Galldiks N., Stoffels G., Filss C., Piroth M.D., Sabel M., Ruge M.I., Herzog H., Shah N.J., Fink G.R., Coenen H.H., Langen K.J. Role of O-(2-¹⁸F-Fluoroethyl)-L-Tyrosine PET for Differentiation of Local Recurrent Brain Metastasis from Radiation Necrosis. *J. Nuclear Med.* 2012; 53 (9): 1367–1374. DOI: 10.2967/jnumed.112.103325.
 34. Skvortsova T.Yu., Brodskaya Z.L., Savintseva Zh.I. Modern problems with monitoring of treatment of cerebral gliomas and the possibility of improving the accuracy of diagnosis using PET with [¹¹C]methionine. *Luchevaya diagnostica i terapiya.* 2014; 2 (5): 5–16. (In Russian)
 35. Kreth F.W., Muacevic A., Medele R., Bise K., Meyer T., Reulen H.J. The risk of haemorrhage after image guided stereotactic biopsy of intra-axial brain tumours- a prospective study. *Acta Neurochirurgica.* 2001; 143 (6): 539–546.
 36. Heper A.O., Erden E., Savas A., Ceyhan K., Erden I., Akyar S., Kanpolat Y. An analysis of stereotactic biopsy of brain tumors and nonneoplastic lesions: a prospective clinicopathologic study. *Surg. Neurol.* 2005; 30; 64: 82–88. DOI: 10.1016/j.surneu.2005.07.055.
 37. Grosu A.L., Astner S.T., Riedel E., Nieder C., Wiedenmann N., Heinemann F., Schwaiger M., Molls M., Wester H.J., Weber W.A. An Interindividual Comparison of O-(2-[¹⁸F] Fluoroethyl)-L-Tyrosine (FET)-and L-[Methyl-¹¹C] Methionine (MET)-PET in Patients With Brain Gliomas and Metastases. *Int. J. Radiat. Oncol. Biol. Phys.* 2011; 81 (4): 1049–1058. DOI: 10.1016/j.ijrobp.2010.07.002.
 38. Palumbo B., Buresta T., Nuvoli S., Spanu A., Schillaci O., Fravolini M.L., Palumbo I. SPECT and PET serve as molecular imaging techniques and in Vivo biomarkers for brain metastases. *Int. J. Molec. Sci.* 2014; 15 (6): 9878–9893. DOI: 10.3390/ijms15069878.
 39. Stöber B., Tanase U., Herz M., Seidl C., Schwaiger M., Senekowitsch-Schmidtker R. Differentiation of tumour and inflammation: characterisation of [methyl-3H] methionine (MET) and O-(2-[¹⁸F] fluoroethyl)-L-tyrosine (FET) uptake in human tumour and inflammatory cells. *Eur. J Nucl. Med. Molec. Imaging.* 2006; 33 (8): 932–939. DOI: 10.1007/s00259-005-0047-5.
 40. Hanakawa K., Ikeda H., Ishii K., Asamoto S., Iwata T., Matsumoto K. High uptake on 11C methionine PET scan in the pituitary gland of a patient with cerebral glioma after surgical abortion. *No To Shinkei.* 1998; 50 (6): 573–577.
 41. Positronemission tomography: a guide for physicians. Eds A.M. Granov, L.A. Tyutin. M.: Foliant., 2008. 610 p. (In Russian)
 42. Kartashev A.V., Vinogradov V.M., Kiseleva L.N. Malignant gliomas of the brain. Lambert Academic Publishing. 2011; 166–168. (In Russian)
 43. Pöpperl G., Götz C., Rachinger W., Gildehaus F.J., Tonn J.C., Tatsch K. Value of O-(2-[¹⁸F] fluoroethyl)-L-tyrosine PET for the diagnosis of recurrent glioma. *Eur. J. Nucl. Med. Molec. Imaging.* 2004; 31 (11): 1464–1470. DOI: 10.1007/s00259-004-1590-1.
 44. Langen K.J., Hamacher K., Weckesser M., Floeth F., Stoffels G., Bauer D., Coenen H.H., Pauleit D. O-(2-[¹⁸F] fluoroethyl)-L-tyrosine: uptake mechanisms and clinical applications. *Nucl. Med. Biol.* 2006; 33 (3): 287–294. DOI: 10.1016/j.nucmedbio.2006.01.002.
 45. Jensen M.L. Image Analysis of FET PET scans performed during Chemo-Radiotherapy of Glioblastoma Multiforme. DTU Informatics. 2012: 8–14.
 46. Juhász C., Dwivedi S., Kamson D.O., Michelhaugh S.K., Mittal S. Comparison of amino acid positron emission tomographic radiotracers for molecular imaging of primary and metastatic brain tumors. *Molec. Imaging.* 2014; 13 (6): 7290–2014.
 47. Pöpperl G., Kreth F.W., Herms J., Koch W., Mehrkens J.H., Gildehaus F.J., Kretzschmar H.A., Tonn J.C., Tatsch K. Analysis of ¹⁸F-FET PET for grading of recurrent gliomas: is evaluation of uptake kinetics superior to standard methods? *J. Nucl. Med.* 2006; 47 (3): 393–403.
 48. Piroth M.D., Liebenstund S., Galldiks N., Stoffels G., Shah N.J., Eble M.J., Coenen H.H., Langen K.J. Monitoring of Radiochemotherapy in Patients with Glioblastoma Using O-(2-[¹⁸F] Fluoroethyl)-L-Tyrosine Positron Emission Tomography: Is Dynamic Imaging Helpful? *Molec. Imaging.* 2013; 12 (6): 7290–2013.
 49. Di Chiro G., De LaPaz R.L., Brooks R.A., Sokoloff L., Kornblith P.L., Smith B.H., Patronas N.J., Kuffa C.V., Kessler R.M., Johnston G.S., Manning R.G., Wolf A.P. Glucose utilization of cerebral gliomas measured by [¹⁸F] fluorodeoxyglucose and positron emission tomography. *Neurology.* 1982; 32 (12): 1323.



50. Bělohávek O., Šimonová G., Kantorová I., Novotný J. Jr., Liscák R. Brain metastases after stereotactic radiosurgery using the Leksell gamma knife: can FDG PET help to differentiate radionecrosis from tumour progression? *Eur. J. Nucl. Med. Molec. Imaging.* 2003; 30 (1): 96–100. DOI: 10.1007/s00259-002-1011-2.
51. Lee H.Y., Chung J.K., Jeong J.M., Lee D.S., Kim D.G., Jung H.W., Lee M.C. Comparison of FDG-PET findings of brain metastasis from non-small-cell lung cancer and small-cell lung cancer. *Ann. Nucl. Med.* 2008 ; 22 (4): 281–286. DOI: 10.1007/s12149-007-0104-1.
52. Trofimova T.N., Trofimov E.A. Modern strategies for radiation diagnosis in primary brain tumors. *Practical Oncology.* 2013; 14 (3): 141–147. (In Russian)
53. Molecular anatomic imaging: PET-CT and SPECT-CT integrated modality imaging. Ed. Von Schulthess G.K. Lippincott Williams & Wilkins, 2007: 150–152.
54. Hutterer M., Nowosielski M., Putzer D., Jansen N.L., Seiz M., Schocke M., McCoy M., Göbel G., laFougère C., Virgolini I.J., Trinká E., Jacobs A.H., Stockhammer G. [¹⁸F]-fluoro-ethyl-L-tyrosine PET: a valuable diagnostic tool in neuro-oncology, but not all that glitters is glioma. *Neurooncology.* 2013; 341–351. DOI: 10.1093/neuonc/nos300.
55. Unterrainer M., Schweisthal F., Suchorska B., Wenter V., Schmid-Tannwald C., Fendler W.P., Schüller U., Bartenstein P., Tonn J.C., Albert N.L. Serial ¹⁸F-FET PET imaging of primarily ¹⁸F-FET-negative glioma – does it make sense? *J. Nucl. Med.* 2016; 57: 1177–1182. DOI: 10.2967/jnumed.115.171033.
56. Weckesser M., Matheja P., Rickert C., Löttgen J., Palkovic S., Riemann B., Paulus W., Wassmann H., Schober O. Evaluation of the extension of cerebral gliomas by scintigraphy. *Strahlenther. Onkol.* 2000; 176 (4): 180–185.
57. del Amo E.M., Urtti A., Yliperttula M. Pharmacokinetic role of L-type amino acid transporters LAT1 and LAT2. *Eur. J. Pharmaceut. Sci.* 2008; 35 (3): 161–174. DOI: 10.1016/j.ejps.2008.06.015.

Поступила в редакцию 28.08.2017.
Принята к печати 11.09.2017.

Received on 28.08.2017.
Accepted for publication on 11.09.2017.