

DOI: 10.24835/1607-0763-2017-5-39-55

## Оценка анатомии и функции левого предсердия по данным мультиспиральной компьютерной томографии при подготовке к радиочастотной катетерной абляции у пациентов с фибрилляцией предсердий

Гурина В.И. \*, Кондратьев Е.В., Ревিশвили А.Ш., Алимурзаева М.З.

ФГБУ "Институт хирургии им. А.В. Вишневского" Минздрава России, Москва, Россия

## Evaluation of Left Atrial Anatomy and Function using Multidetector Computed Tomography in Patients Undergoing Catheter Ablation for Atrial Fibrillation

Gurina V.I. \*, Kondrat'ev E.V., Revishvily A. Sh., Alimurzaeva M.Z.

A.V. Vishnevsky Institute of Surgery, Moscow, Russia

Фибрилляция предсердий (ФП) является наиболее распространенным нарушением ритма в клинической практике. Оптимальной терапией ФП, рефрактерной к противоаритмическим препаратам, на настоящий момент признана катетерная абляция (КА) аритмогенных очагов. Визуализация перед проведением процедуры необходима для детальной оценки левого предсердия, легочных вен и прилежащих анатомических структур, что позволяет оптимально спланировать вмешательство, а также спрогнозировать и предотвратить возможные осложнения.

**Цель исследования:** определить роль мультиспиральной компьютерной томографии (МСКТ) с контрастным усилением в обследовании пациентов с ФП, а также оценить перспективы развития данной методики на основании систематического обзора мировой литературы.

**Материал и методы.** Проанализированы 140 статей, находящихся в свободном доступе в системе PubMed за период с 01.2009 по 01.2017 по запросам "MDCT left atrium", "MDCT pulmonary veins", "MDCT atrial appendage", а также ряд русскоязычных публикаций в системе eLibrary.

**Результаты.** В обзоре литературы представлены и систематизированы имеющиеся данные по эпидемиологии и механизмам развития ФП, приведена актуаль-

ная классификация. Рассмотрены преимущества МСКТ-диагностики перед другими методами визуализации как в рамках подготовки к процедуре КА, так и последующего ведения пациентов.

**Заключение.** МСКТ является точным, эффективным и доступным методом, отвечающим требованиям визуализации в рамках подготовки к КА. Кроме того, МСКТ в совокупности с навигационной системой электроанатомического картирования увеличивает безопасность и эффективность процедуры. В послеоперационном периоде МСКТ может быть использована для диагностики осложнений и оценки результата.

**Ключевые слова:** фибрилляция предсердий, катетерная абляция, МСКТ, объем левого предсердия, легочные вены, ушко левого предсердия, осложнения катетерной абляции.

**Ссылка для цитирования:** Гурина В.И., Кондратьев Е.В., Ревিশвили А.Ш., Кармазановский Г.Г., Алимурзаева М.З. Оценка анатомии и функции левого предсердия по данным мультиспиральной компьютерной томографии при подготовке к радиочастотной катетерной абляции у пациентов с фибрилляцией предсердий. *Медицинская визуализация*. 2017; 21 (5): 39–55. DOI: 10.24835/1607-0763-2017-5-39-55.

\*\*\*



Atrial fibrillation (AF) is the most common arrhythmia encountered in clinical practice. Catheter ablation (CA) of arrhythmogenic foci is supposed to be an established treatment option for symptomatic patients with AF, refractory to antiarrhythmic therapy. Pre-procedural imaging is indispensable for the assessment of left atrium, pulmonary veins and adjacent anatomy, and facilitates selection of the ablation strategy to achieve an optimal result and minimize the risk of complications.

**Purpose:** to evaluate the role of contrast-enhanced MDCT in patients with AF; also to present the prospects for further development of this method according to the systemic review of world research data.

**Materials and methods.** 140 free access articles requested as “MDCT left atrium”, “MDCT pulmonary veins”, “MDCT atrial appendage” from 01.2009 until 01.2017 were analyzed in PubMed, as well as a number of Russian-language articles in eLibrary.

**Results.** This literature review reports and systematizes available data on epidemiology and mechanisms of AF, represents current classification. In addition were analyzed advantages of MDCT over other methods of visualization while planning the CA and follow-up.

**Conclusion.** MDCT is precise, effective and accessible option, which satisfies visualization requirements during the preparation for CA. Moreover, using MDCT in combination with electro-mapping systems increases safety and effectiveness of the procedure. In postoperative period MDCT can be used for complications diagnostic and results assessment.

**Key words:** atrial fibrillation, catheter ablation, MDCT, left atrial volume, pulmonary veins, left atrial appendage, complications of catheter ablation.

**Recommended citation:** Gurina V.I., Kondrat'ev E.V., Revishvily A. Sh., Karmazanovsky G.G., Alimurzaeva M.Z. Evaluation of Left Atrial Anatomy and Function using Multidetector Computed Tomography in Patients Undergoing Catheter Ablation for Atrial Fibrillation. *Medical visualization*. 2017; 21 (5): 39–55. DOI: 10.24835/1607-0763-2017-5-39-55.

\*\*\*

## Введение

Фибрилляция предсердий (ФП), характеризующаяся хаотической электрической активностью, является наиболее распространенным нарушением ритма сердца. Ее частота в общей популяции составляет 1–2%, и этот показатель увеличивает-

ся с возрастом и составляет до 5–15% в возрасте 80 лет. Данная патология относится к независимым факторам риска возникновения инсульта, сердечной недостаточности и внезапной сердечной смерти [1].

К электрокардиографическим характеристикам ФП относятся нерегулярные интервалы *RR*, отсутствие волн *P* и вариабельность цикла предсердий не более 200 мс.

На настоящий момент классификация ФП включает в себя [2]:

- эпизод ФП – аритмия с характеристиками ФП продолжительностью не менее 20 с или менее 30 с при непрерывной записи ЭКГ в одном отведении;
- пароксизмальная форма – ФП с рецидивирующим течением и самостоятельным восстановлением синусового ритма не более чем через 7 дней;
- персистирующая форма – ФП продолжительностью не менее 7 дней;
- длительно персистирующая форма – ФП продолжительностью не менее 12 мес;
- постоянная форма ФП – термин применим к категории больных, у которых принято решение не восстанавливать синусовый ритм.

Для возникновения и поддержания аритмии является необходимым наличие как триггерной активности, так и циркуляция возбуждения (re-entry), а также анатомического и функционального субстрата [1]. Учитывая сложную природу аритмогенного субстрата, а также наличие в большинстве случаев ряда сопутствующих патологий, фармакотерапия не всегда эффективна [3].

С тех пор как M. Haissaguerre и соавт. подтвердили наличие триггерной активности в области миокардиальных мышечных муфт легочных вен (ЛВ), циркулярная абляция этой зоны стала основополагающей в лечении ФП [4].

Электрофизиологические исследования подтвердили, что аномальный автоматизм, триггерная активность и множественные круги re-entry состав-


---

**Для корреспонденции\*:** Гурина Вера Ивановна – 119997 Москва, ул. Большая Серпуховская, 27. Институт хирургии им. А.В. Вишневского. Тел.: 8-903-292-66-94. E-mail: vera.gurina\_msk@mail.ru

**Гурина Вера Ивановна** – аспирант отдела лучевой диагностики ФГБУ “Институт хирургии им. А.В. Вишневского” МЗ РФ, Москва; **Кондратьев Евгений Валерьевич** – канд. мед. наук, старший научный сотрудник отделения рентгенологии и магнитно-резонансных исследований ФГБУ “Институт хирургии им. А.В. Вишневского” МЗ РФ, Москва; **Ревিশвили Амиран Шотаевич** – академик РАН, профессор, доктор мед. наук, директор ФГБУ “Институт хирургии им. А.В. Вишневского” МЗ РФ, Москва; **Алимурзаева Максалина Закарьевна** – аспирант отдела лучевой диагностики ФГБУ “Институт хирургии им. А.В. Вишневского” МЗ РФ, Москва.

**Contact\*:** Vera I. Gurina – 119997 Moscow, Bolshaya Serpukhovskaya str., 27. A.V. Vishnevsky Institute of Surgery. Phone: +7-903-292-66-94. E-mail: vera.gurina\_msk@mail.ru

**Vera I. Gurina** – resident of Radiology Department of A.V. Vishnevsky Institute of Surgery, Moscow; **Evgenij V. Kondrat'ev** – cand. of med. sci., senior research of radiology department of A.V. Vishnevsky Institute of Surgery, Moscow; **Amiran Sh. Revishvily** – Member of RAS, doct. of med. sci., professor, head of A.V. Vishnevsky Institute of Surgery, Moscow; **Maksalina Z. Alimurzaeva** – resident of Radiology Department of A.V. Vishnevsky Institute of Surgery, Moscow.



ляют механизм для поддержания аритмогенной активности ЛВ [5]. Основой лечения ФП является прерывание проводящих путей посредством электрической изоляции очагов эктопической активности хирургическим способом (модификацией процедуры “лабиринт”) или нехирургическим (радиочастотная катетерная абляция (КА)) [6, 7].

Основоположником хирургической абляции (операции “лабиринт”) является J. Cox. Суть операции заключается в нанесении ряда линейных надрезов на задней поверхности левого и правого предсердий. В настоящее время на смену традиционной методике “cut-and-sew” пришли альтернативные источники энергии – радиочастотная и криоабляция. В свою очередь КА впервые была предложена M. Haïssaguerre и соавт. [4]. Техника операции включает в себя циркулярную изоляцию устьев ЛВ, а также нанесение линейных повреждений по задней стенке левого предсердия (ЛП).

В соответствии с рекомендациями КА является терапией выбора при симптоматической ФП, рефрактерной к антиаритмическим препаратам [2]. По данным ведущих аритмологических центров эффективность КА при пароксизмальной и персистирующей формах ФП колеблется от 43,7 до 95% [8, 9].

Визуализация ЛП у пациентов с ФП играет первостепенную роль при определении тактики лечения. Эхокардиография (ЭхоКГ) остается наиболее доступным методом визуализации на первичных этапах ведения пациента с ФП. Данный метод позволяет оценить размеры полостей сердца, его структуры и их функцию. Однако зависимость качества изображения от выбора проекции, фазы сердечного цикла, опыта диагноста ограничивает его возможности [10]. Чтобы повысить эффективность КА и минимизировать риск осложнений, перед проведением процедуры требуется комплексная оценка анатомии и объема ЛП, атрио-венозного соединения, ЛВ, в частности их числа, анатомии устьев, количества ветвей [6].

МСКТ с введением контрастного вещества позволяет с хорошим временным и пространственным разрешением оценить морфологические и функциональные особенности ЛП. Для минимизации артефактов пульсации обычно исследование проводится синхронизировано с электрокардиографией [11].

На настоящий момент имеется широкий выбор неинвазивных методов диагностики, позволяющих оценить анатомию ЛП, ЛВ и других анатомических структур сердца, однако исследователи так и не пришли к единому мнению, какой из них является оптимальным.

ЭхоКГ является наиболее доступным методом, но его операторозависимость, снижение качества изображения в ряде случаев ограничивают его возможности.

Внутрисердечная эхо-визуализация требует дополнительного внутрисосудистого доступа и также является операторозависимой.

Магнитно-резонансная томография (МРТ) при отсутствии лучевой нагрузки и хорошем качестве изображения имеет ряд ограничений и практически невозможна при наличии установленных водителей ритма или в случае клаустрофобии.

На данный момент МСКТ ЛП представляет собой наиболее перспективный неинвазивный метод визуализации.

### **Визуализация полости левого предсердия**

Работа ЛП является сложным комплексом функции, каждая из которых соответствует фазе сердечного цикла. Во время систолы желудочков и изоволюмического расслабления ЛП представляет собой “резервуар”, который получает кровь из ЛВ. Во время ранней диастолы желудочков, после открытия митрального клапана, ЛП является “кондуитом” для поступления крови в левый желудочек (ЛЖ), а в фазу систолы предсердий выполняет насосную функцию, увеличивая ударный объем (УО) ЛЖ до 20% [12, 13].

Расширение полости ЛП отражает процесс ремоделирования миокарда, при этом являясь предиктором таких патологических состояний, как ФП, инсульт, застойная сердечная недостаточность, внезапная сердечная смерть [13].

Ремоделирование ЛП представляет собой адаптивный процесс, который включает в себя изменения структуры, функции, геометрии предсердий, а также нарушение электрической проводимости. Пусковыми факторами данного процесса могут являться гипертоническая болезнь (ГБ), ишемическая болезнь сердца, диабет, гемодинамическая перегрузка на фоне клапанной патологии и, несомненно, ФП [14].

Электрическое и структурное ремоделирование – это два параллельно протекающих процесса, которые имеют различную этиологию.

Основой электрического ремоделирования является изменение функции ионных каналов, сопровождающееся уменьшением продолжительности потенциала действия и скорости проведения импульса, что способствует поддержанию механизма re-entry. Однако электрическое ремоделирование по достижению синусового ритма является полностью обратимым в течение нескольких дней в отличие от структурного ремоделирования [15].



Экспериментальные исследования продемонстрировали [15, 16], что на фоне учащенного предсердного ритма происходит ряд изменений на клеточном уровне (увеличение миоцитов предсердий, миолиз, аккумуляция гликогена, фрагментация саркоплазматического ретикулула), которые в свою очередь приводят к образованию фиброзных очагов, нарушая электрическую гомогенность и снижая скорость проведения.

Ряд исследований показали [15, 16], что, таким образом, дилатация полости ЛП обуславливает электрическую нестабильность миокарда, уменьшая длительность эффективного рефрактерного периода.

Все перечисленные изменения являются аритмогенным субстратом для поддержания ФП.

Как было сказано ранее, в соответствии с рекомендациями КА является терапией выбора при симптоматической ФП, рефрактерной к приему одного и более антиаритмического препарата класса 1 или 3, с эффективностью до 95% [2, 17].

По данным проведенных исследований успех процедуры может зависеть от возраста пациента, формы ФП, степени выраженности ГБ, наличия апноэ сна [18–21].

Итогами электрического и структурного ремоделирования ЛП являются изменение его структуры и функции, а именно формы, объема, а также сократительной способности миокарда ЛП. При этом снижение функции ЛП приводит к снижению выброса ЛП и увеличению диастолического объема, что в свою очередь увеличивает растяжение стенки ЛП и приводит к ее структурному ремоделированию, в том числе к увеличению объема фиброзной ткани, что еще больше усугубляет нарушение электрической проводимости и располагает к формированию кругов re-entry. Данные изменения могут регистрироваться методами визуализации сердца, а именно ЭхоКГ и МСКТ, при этом существуют различные взгляды на необходимость измерения тех или иных показателей. Ряд исследователей отмечают значимость диаметра ЛП, который может являться как предиктором возникновения ФП, так и влиять на успех процедуры КА [20, 22].

Однако, по мнению многих исследователей, объем ЛП, определенный посредством МСКТ, является более значимым фактором, определяющим рецидив ФП, чем его диаметр [19, 23, 24].

Так, I. Hof и соавт. утверждают, что объем ЛП является предиктором рецидива ФП, в то время как анатомия ЛВ не влияет на результаты КА [23].

J. Abecasis и соавт. в своем исследовании также отмечают, что объем ЛП более 145 мл повышает риск рецидива ФП после КА, поэтому пациен-

там с объемом ЛП более 145 мл рекомендуется проведение расширенной КА [24].

S. von Bary и соавт. в своем исследовании, напротив, показали, что у пациентов с пароксизмальной формой ФП объем ЛП не является строгим предиктором рецидива ФП, но объем ЛП более 95 мл повышает вероятность перехода в постоянную форму ФП в случае рецидива после КА, что также влияет на тактику ведения пациента [25].

Следует отметить, что ряд исследований направлены не только на оценку объемных показателей ЛП, но также на анализ его функций и процесса ремоделирования после КА посредством МСКТ [26–28].

H.M. Tsao и соавт., сравнивая группу пациентов до и после КА, отметили, что в отсроченном периоде (165 дней), кроме уменьшения объемов, также наблюдается повышение фракции выброса (ФВ) ЛП и улучшение сократимости стенки ЛП у пациентов с эффективной абляцией, в то время как у пациентов с рецидивом ФП все указанные показатели остались без изменений [26].

J. Stojanovska и соавт. продемонстрировали, что наибольший объем ЛП отмечается у пациентов с постоянной формой ФП по сравнению с пароксизмальной и контрольной группой, а снижение функции ЛП происходит независимо от формы ФП [27].

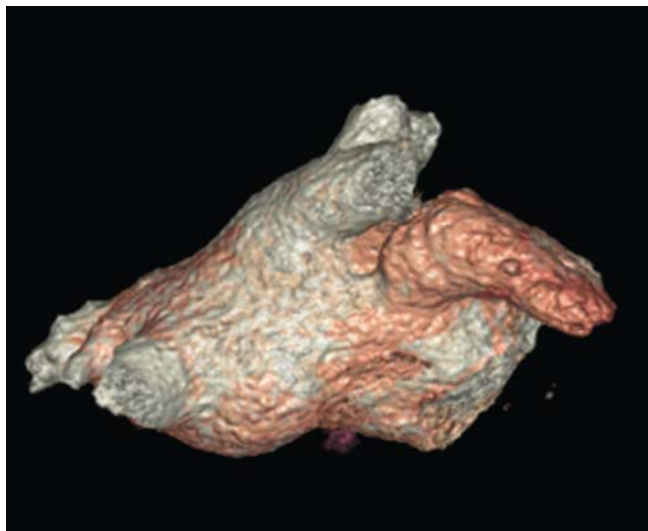
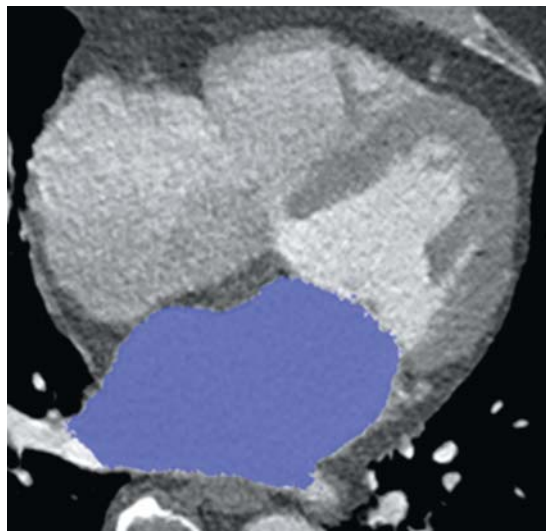

M.J. Park и соавт. в своем исследовании провели оценку ЛП в трех группах пациентов (пароксизмальная форма, персистирующая форма, синусовый ритм), разделив его на функциональные части в соответствии с эмбриологическим развитием: венозная часть, передняя часть и ушко. У пациентов с постоянной формой ФП наблюдался наибольший объем ЛП и наименьшая ФВ ЛП. Объем каждого из отделов также имеет тенденцию к увеличению у пациентов с постоянной формой по сравнению с остальными пациентами, при этом ФВ каждого из отделов имеет тенденцию к снижению у пациентов с нарушением ритма, с наименьшей у пациентов с постоянной формой ФП [28].

УО ушка ЛП у пациентов с пароксизмальной ФП больше, чем в контрольной группе, а УО венозной и передней частей приблизительно равны. Обращает на себя внимание, что УО венозной и передней частей у пациентов с постоянной формой ФП практически равен нулю [28].

Еще одним параметром, определение которого может быть полезно перед процедурой КА, является толщина миокарда ЛП [29, 30].

K. Nakamura и соавт. предлагают определение толщины стенки ЛП в качестве раннего предиктора ремоделирования миокарда, который предшествует его дилатации. В трех группах пациентов





**Рис. 1.** Расчет объема пикселей в трехмерных данных путем заливки предсердия.

с пароксизмальной ФП, персистирующей ФП и синусовым ритмом наибольшая толщина стенки ЛП отмечена у пациентов с пароксизмальной формой ФП, при этом объем значительно не превышает нормальные значения. У пациентов с персистирующей формой ФП отмечается наименьшая толщина стенки при наибольшем объеме ЛП [29].

Кроме того, этот показатель может являться предиктором перехода пароксизмальной формы к персистирующей. У пациентов, которые за время наблюдения приобрели постоянную форму ФП, толщина стенки была меньше, чем у тех, у кого сохранилась пароксизмальная форма [29].

В свою очередь Y. Makita и соавт. отмечают, что толщина перешейка между ЛВ и ушком ЛП влияет на эффективный исход абляции, поэтому при толщине миокарда этой области более 4 мм предлагают более продолжительное воздействие на этом участке (до 40–60 с) [30].

МРТ сердца считалась “золотым стандартом” для определения размеров камер сердца как у пациентов без аритмий, так и с нарушением сердечного ритма, однако исследования подтвердили, что на настоящий момент МСКТ является эффективным методом оценки объемов полостей сердца, результаты которого имеют высокую корреляцию с результатами МРТ [31].

При проведении измерений вручную анализ данных занимает относительно продолжительное время, что ограничивает использование МСКТ в рутинной диагностике, однако по данным сравнения F. Wolf и соавт. при оценке объемов ЛП, УО и ФВ вручную и автоматически статистически значимых различий между результатами выявлено не было [32].

I. Hof и соавт. в своем исследовании продемонстрировали, что определение объема ЛП по формуле:

$$\text{объем} = \pi \times \text{поперечный диаметр} \times \\ \times (\text{переднезадний диаметр} / 2) \times \\ \times (\text{краниокаудальный диаметр} / 2)$$

с использованием трех линейных размеров является также более быстрым методом, чем ручная заливка объема (рис. 1), однако, несмотря на высокую корреляцию, численные значения полученных результатов отличаются приблизительно на 20% [33].

Подобные результаты в своем исследовании демонстрируют A.A. Mahabadi и соавт., которые в качестве альтернативного способа измерения объема использовали методику, основанную на линейных замерах, которые проводились аналогично таковым при ЭхоКГ [34].

Для оценки размеров ЛП в клинической практике на данный момент чаще всего используется ЭхоКГ ввиду ее широкой доступности. При этом преимущественно производится линейное измерение диаметра, однако, учитывая анатомию ЛП, подобная оценка дает весьма приблизительные значения. Ряд исследований подтвердили, что численные значения объема ЛП, полученные посредством ЭхоКГ, меньше, чем по данным МСКТ, до 34%, а измерения диаметра ЛП слабо коррелируют с показателями объема, полученными посредством МСКТ [32, 35, 36, 39].

При сравнении трех методов диагностики в группе пациентов с постоянной формой ФП по данным МСКТ получены увеличенные волюметрические показатели (LAmax10%, LAmin 8%)

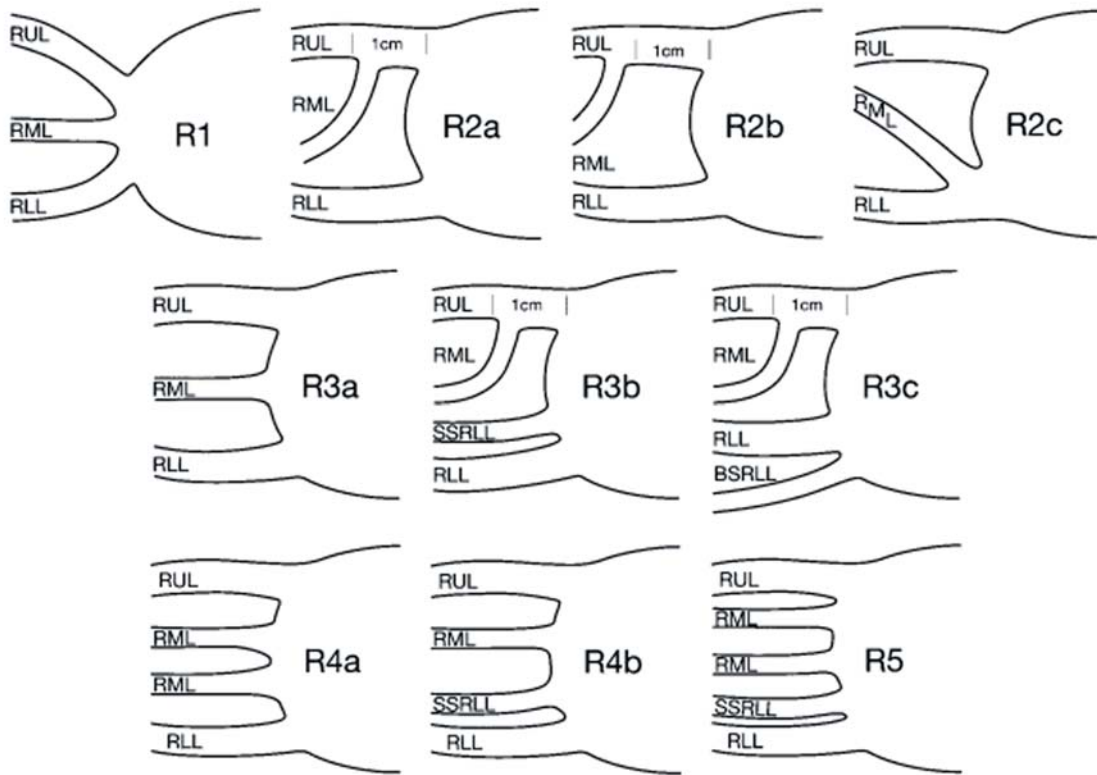


Рис. 2. Варианты отхождения легочных вен по Е.М. Маром и соавт., 2004 [43].

по сравнению с МРТ, при этом наблюдается высокая корреляция результатов. По данным 2D-ЭхоКГ показатели значительно меньше ( $LA_{max} 18\%$ ,  $LA_{min} 22\%$ ) при низкой корреляции результатов [40].

3D-ЭхоКГ является более точным методом оценки, чем двухмерная ЭхоКГ [32].

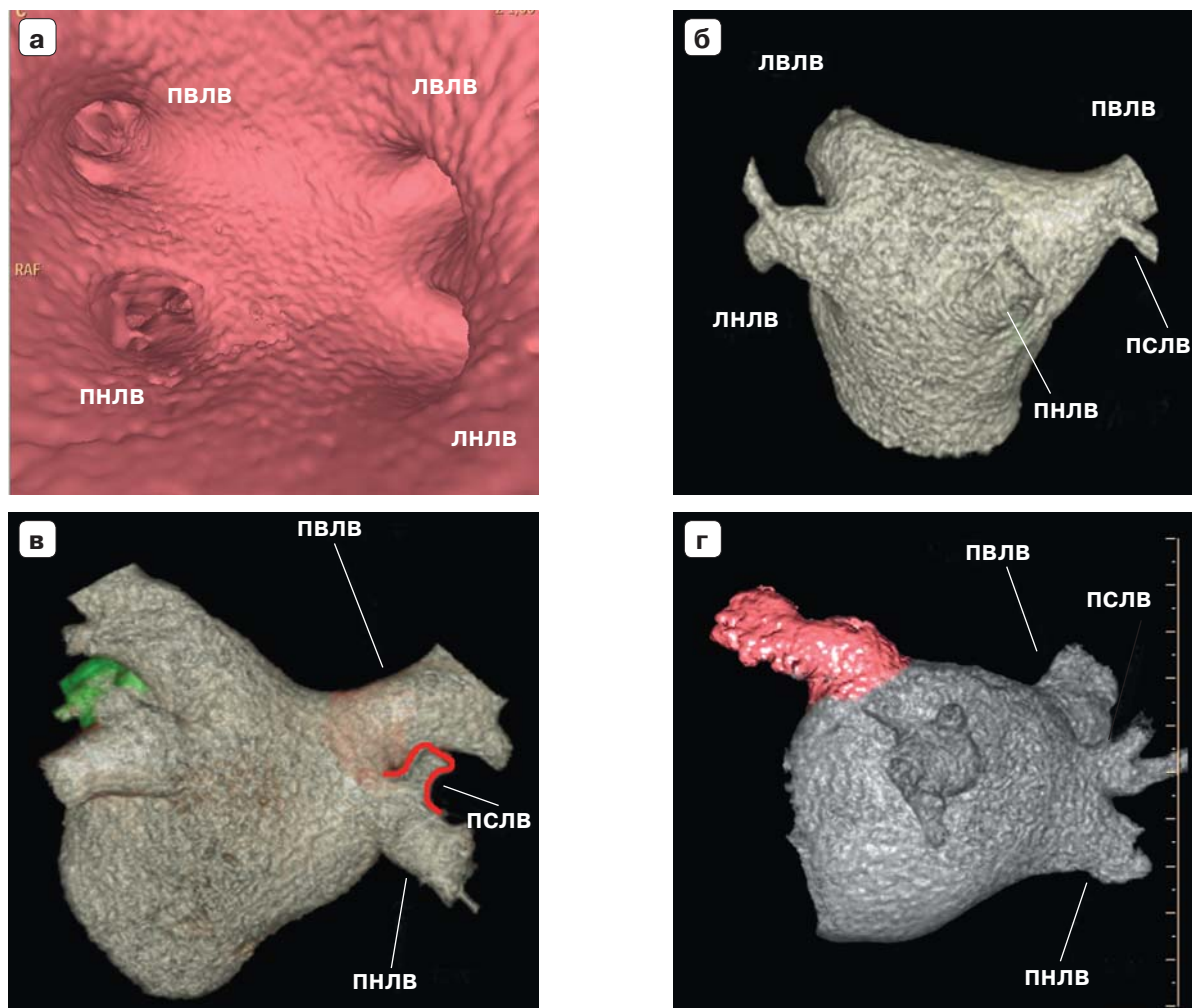

Так, при сравнении с результатами МСКТ объемы, полученные посредством двухмерной ЭхоКГ, меньше в среднем на 19%, в то время как по данным 3D-ЭхоКГ лишь на 8%. При этом результаты 3D-ЭхоКГ имеют высокую корреляцию с показателями, полученными посредством МСКТ [41].

#### Визуализация легочных вен

Нет однозначных данных о влиянии анатомии ЛВ на исход КА. По данным некоторых авторов, независимым предиктором рецидива ФП является нормальная анатомия правых ЛВ, другие, напротив, утверждают, что маленькая площадь поперечного сечения правой верхней ЛВ повышает вероятность рецидива. Третьи отмечают, что у пациентов с общим стволом левых ЛВ отмечается больший процент свободы от ФП [44, 45, 51]. Однако нет никаких сомнений, что создание подтвержденной электрической изоляции ЛП и ЛВ

является залогом успеха абляции при пароксизмальной форме ФП и важным компонентом во время расширенной абляции при персистирующей форме ФП. И ряд исследований подтвердили, что МСКТ позволяет определить анатомию ЛП и ЛВ с хорошим пространственным разрешением, что необходимо для эффективного проведения абляции [42].

Одна из первых универсальных классификаций ЛВ была предложена в 2004 г. Е.М. Маром и соавт. Их классификация базируется на количестве устьев ЛВ и соответственно вариантах их впадения (рис. 2). Нормальная анатомия правых ЛВ с впадением двумя устьями (рис. 3, а) (среднедолевая впадает в правую верхнюю ЛВ (рис. 3, б) или в правую нижнюю ЛВ (рис. 3, в) встречалась в 71% случаев, у 28% отмечались анатомические варианты от 3 до 5 устьев, обусловленные количеством среднедолевых вен и вариантами их впадения (рис. 3, г). У 2% пациентов правые ЛВ впадали одним устьем. Вариабельность анатомии левых ЛВ меньше: у 86% пациентов отмечалось впадение верхней и нижней ЛВ двумя отдельными устьями (рис. 4, а), у 14% пациентов наблюдалось впадение общим стволом с формированием одного устья (рис. 4, б) [43].



**Рис. 3.** КТ-изображения вариантов впадения правых легочных вен. а – впадение правых легочных вен двумя устьями (ПВЛВ – правая верхняя легочная вена, ПНЛВ – правая нижняя легочная вена, ЛВЛВ – левая верхняя легочная вена, ЛНЛВ – левая нижняя легочная вена); б – впадение среднедолевой вены в правую верхнюю легочную вену (ПСЛВ – правая средняя легочная вена); в – впадение среднедолевой вены в правую нижнюю легочную вену; г – впадение среднедолевой вены отдельным устьем.

По данным разных авторов, впадение ЛВ четырьмя отдельными устьями является наиболее распространенным вариантом анатомии, который встречается с частотой от 47 до 90,9% [42, 44–48].

Наличие добавочной левой ЛВ наблюдалось до 4% случаев, а отхождение ЛВ общим стволом до 37% случаев [42, 44–46, 47, 49, 50].

Вариабельность анатомии правых ЛВ значительно шире, что обусловлено особенностями впадения среднедолевых вен и их количеством. Самостоятельное впадение среднедолевых вен в полость ЛП встречается до 22% случаев, при этом их количество варьирует от 1 до 3 [42, 44, 47, 49].

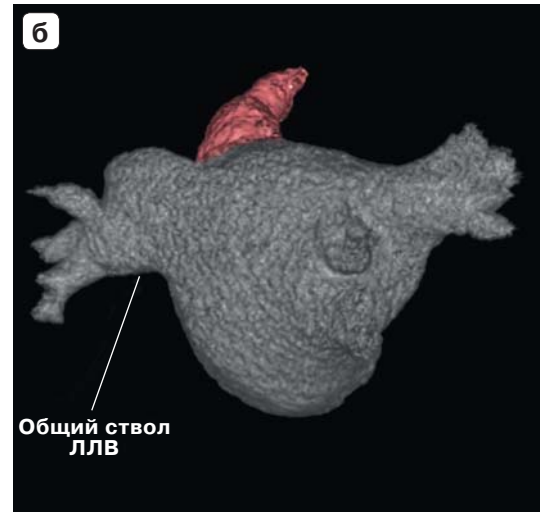
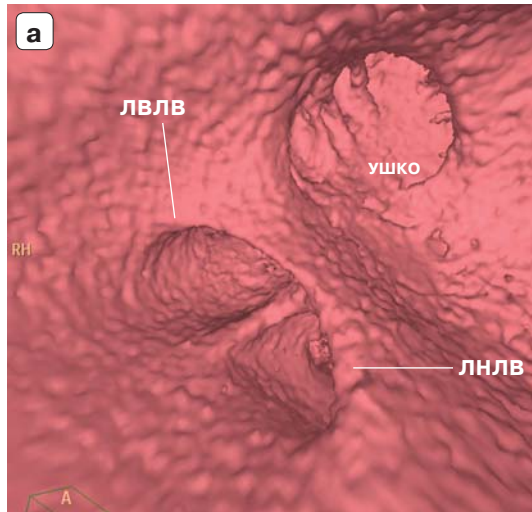
Впадение правых ЛВ общим стволом встречается значительно реже – до 13% случаев [42, 44, 47, 49].

В редких случаях наблюдались такие анатомически варианты, как впадение нижних ЛВ общим стволом, а также наличие культы ЛВ после перенесенной резекции легкого [42].

При оценке формы устьев ЛВ отмечено, что правые имеют более округлую форму, чем левые. Правые ЛВ имеют больший диаметр, чем левые, в свою очередь верхние ЛВ превосходят нижние по диаметру [47, 49, 51].

Исследование N.E. Manghat и соавт. показало, что диаметр и площадь поперечного сечения ЛВ в конце систолы значительно больше, чем в конце диастолы, и варьирует до 11–23% в зависимости от фазы сердечного цикла. При неточном измерении во время проведения КА могут возникнуть трудности в правильном подборе катетера, кроме





**Рис. 4.** КТ- изображения вариантов впадения левых легочных вен. а – впадение левых легочных вен двумя устьями с общим вестибулем (ЛВЛВ – левая верхняя легочная вена; ЛНЛВ – левая нижняя легочная вена); б – впадение левых легочных вен общим стволом (ЛЛВ – левая легочная вена).

того, будет не возможна оценка стеноза ЛВ в послеоперационном периоде, что свидетельствует в пользу использования МСКТ с ЭКГ-синхронизацией при оценке диаметра ЛВ [48, 52].

Н.М. Tsao и соавт. была предложена методика исследования функции ЛВ посредством оценки их подвижности относительно ЛП, а также подвижности их стенок до и после КА. Изначально подвижность верхних ЛВ была значительно снижена у пациентов с ФП, при отсроченном наблюдении ( $158 \pm 95$  дней) после КА, у пациентов без рецидива ФП отмечалось увеличение подвижности устьев верхних ЛВ, а также увеличилась подвижность стенок [53].

Следует отметить важность использования МСКТ при интегрировании с электроанатомическим картированием. Отмечается более низкий процент рецидивов ФП, таким образом, увеличивается эффективность абляции, а также уменьшается длительность флюороскопии [54, 55].

ЛП является подвижной структурой сердца, при этом происходит не только движение стенок ЛП, но также ЛВ и их устьев. При стандартных сканированиях сердца его стенки могут четко не визуализироваться ввиду динамической нерезкости, что, естественно, приводит к неточности получения двух- и трехмерных измерений. С целью увеличения точности, как и при сканировании коронарных артерий, применяется сканирование с ЭКГ-синхронизацией, но это в свою очередь приводит к увеличению лучевой нагрузки на пациента. М. Wagner и соавт. оценили качество изображения, полученного посредством МСКТ без ЭКГ-синхронизации, и возможность его интегрирова-

ния с электроанатомическими картами. Разница качества реконструкции была незначительна при сканировании без и с ЭКГ-синхронизацией. Однако в этой работе отсутствует сравнение значений показателей объема ЛП, получаемых при этих двух типах сканирования. Таким образом, существует возможность выполнять МСКТ ЛП без ЭКГ-синхронизации при сохранении достаточного качества изображений, но при этом значительно снизить лучевую нагрузку, если нет необходимости точного измерения объема ЛП [52].

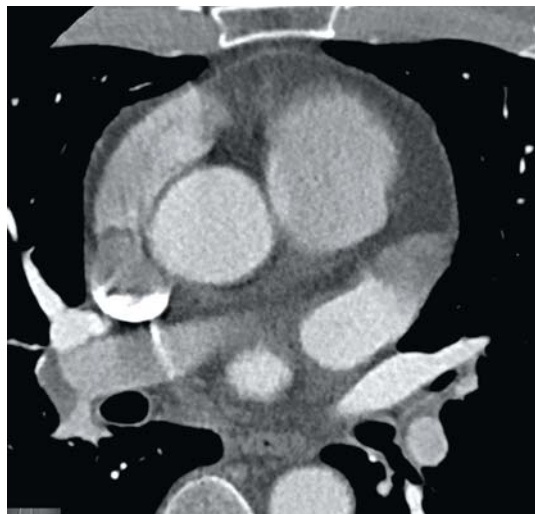
#### **Визуализация ушка левого предсердия**

ФП является наиболее распространенной причиной образования тромбов в полостях сердца, в свою очередь инсульты, ассоциированные с ФП, составляют до 60% кардиоэмболических инсультов [56].

Чреспищеводная эхокардиография (ЧП-ЭхоКГ) считается безопасным полуинвазивным методом, который дает уникальную возможность визуализации ЛП, его ушка и грудного отдела аорты с чувствительностью 100% и специфичностью 99%, в связи с чем активно используется в диагностике потенциальных источников эмболии, тем не менее в литературе описаны серьезные и угрожающие жизни осложнения данной процедуры [57–59].

С введением МСКТ в стандартный протокол обследования пациентов с ФП перед оперативным вмешательством возник вопрос об эффективности данного метода в визуализации тромбов в полости ЛП и его ушка по сравнению с ЧП-ЭхоКГ (рис. 5). Одно из первых исследований было проведено М. Martinez и соавт. на 64-срезовом томо-





**Рис. 5.** КТ-изображение дефекта контрастирования ушка левого предсердия.

графе без ЭКГ-синхронизации со сканированием в одну фазу. По результатам исследования чувствительность МСКТ с контрастным усилением составила 100%, специфичность – 92%, отрицательная и положительная прогностическая значимость – 100 и 23% соответственно [60].

Позднее А. Maltagliati и соавт. были получены сходные результаты: чувствительность, специфичность, отрицательная и положительная прогностическая значимость МСКТ с контрастным усилением по сравнению с ЧП-ЭхоКГ в данном исследовании составили 100, 92, 100 и 22% соответственно [61].

Однако визуальная оценка без учета количественной оценки плотности контрастирования не позволяет дифференцировать явление спонтанного контрастирования от тромба, что обуславливает низкую положительную прогностическую значимость и требует дополнительного проведения ЧП-ЭхоКГ у пациентов с дефектами наполнения. Также следует учитывать, что выраженный эффект спонтанного контрастирования может скрывать за собой тромб [61].

В поисках решения этой проблемы N.K. Singh и соавт. в своем исследовании произвели количественную оценку плотности контрастирования. При визуальной оценке во всех случаях наличия тромба определялся дефект контрастирования, таким образом, чувствительность, специфичность, положительная и отрицательная прогностическая значимость МСКТ составили 100, 95,9, 50 и 100% соответственно. Однако чувствительность, специфичность, положительная и отрицательная прогностическая значимость для определения эффектов спонтанного контрастирования

составили лишь 66,7, 95,8, 50 и 97,9% соответственно [62]. Так, авторами был предложен критерий соотношения плотности контрастирования ушка ЛП к плотности контрастирования аорты LAA/AA. У пациентов с тромбами и изолированными явлениями спонтанного контрастирования соотношение LAA/AA составило около 0,6, в то время как у пациентов без патологических находок – 0,9. По данным статистического анализа соотношение LAA/AA более 0,78 указывает на отсутствие тромба [62].

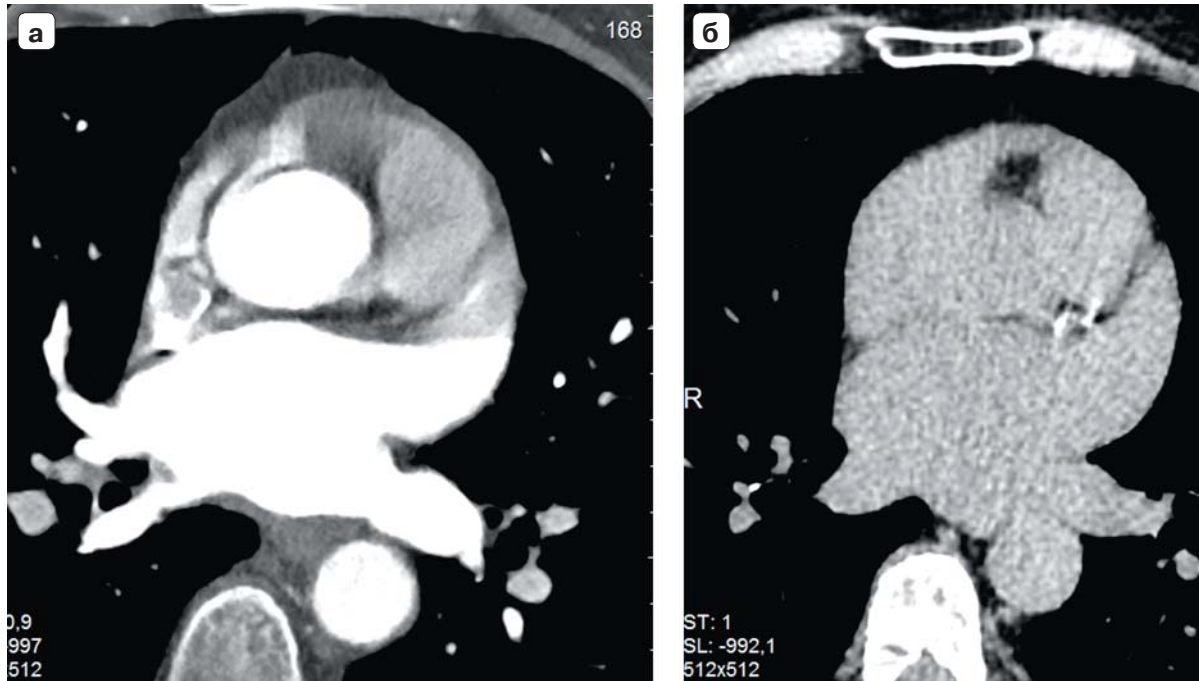
Таким образом, анализ соотношения плотности контрастирования LAA/AA позволяет исключить наличие тромба, однако не решает проблему дифференцировки тромба от эффекта замедленного контрастирования.

Следующим шагом для решения этой проблемы J. Nur и соавт. предложили проведение сканирования в две фазы (рис. 6). Исследование проводилось с проспективной ЭКГ-синхронизацией, протокол сканирования включал раннюю и отсроченную фазы (см. рис. 6). Показатели чувствительности, специфичности, положительной и отрицательной прогностической значимости составили 100, 98, 93 и 100% соответственно. Количественный анализ соотношения плотности контрастирования LAA/AA не выявил значительных отличий у пациентов с тромбами ( $0,12 \pm 0,12$ ) и циркуляторным стазом ( $0,19 \pm 0,06$ ) в раннюю фазу контрастирования, в то время как в отсроченную фазу контрастирования соотношение LAA/AA составило  $0,29 \pm 0,12$  и  $0,85 \pm 0,12$  соответственно в этих двух группах пациентов [63].

Данное исследование [63] продемонстрировало, что двухфазное сканирование является достаточно эффективным методом дифференцировки явлений замедленного контрастирования от тромбов, однако значительно увеличивает лучевую нагрузку на пациента. Кроме того, количественный анализ плотности контрастирования не дает возможности по данным МСКТ оценить выраженность эффекта замедленного контрастирования, как это возможно при помощи ЧП-ЭхоКГ.

Исследование по методике двухфазного сканирования было также проведено S.C. Kim и соавт., количество пациентов в группе составило 314, проводилось на 64-срезовом томографе с проспективной ЭКГ-синхронизацией. По данным качественного анализа чувствительность, специфичность, положительная и отрицательная прогностическая значимость МСКТ с двухфазным сканированием для определения тромба составили 100, 97,9, 79,3 и 100% соответственно [64].

По данным статистического анализа оптимальное соотношение плотности контрастирования



**Рис. 6.** КТ-изображения, дифференцировка эффекта замедленного контрастирования от тромба ушка левого предсердия. а – ранняя фаза сканирования; б – отсроченная фаза сканирования.

LAA/AA для дифференцировки явления спонтанного контрастирования от тромба составляет 0,5 [64]. По результатам исследования данный метод обладает высокой диагностической точностью для дифференцировки явлений спонтанного контрастирования от тромба, однако создает повышенную лучевую нагрузку на пациента.

С целью снижения лучевой нагрузки J. Nur и соавт. предложили проведение сканирования с двойным контрастированием лишь в отсроченную фазу с использованием проспективной ЭКГ-синхронизации. Сканирование было проведено на двухэнергетическом томографе во время повторного введения контрастного вещества через 180 с после введения первого болюса [65, 66].


По результатам визуальной оценки чувствительность, специфичность, положительная и отрицательная значимость данной методики для определения тромбов составили 96, 100, 100 и 98% соответственно [65]. Данная методика является чувствительным неинвазивным способом для визуализации тромбов с допустимой дозой облучения, однако при этом используется гораздо больший объем контрастного вещества.

Позднее этой же группой исследователей была использована методика, основанная на количественном определении концентрации йода. Чувствительность, специфичность, положительная и отрицательная прогностическая значимость

этого метода для определения тромбов и эффектов спонтанного контрастирования составили 97, 100, 100 и 97% соответственно [66]. Таким образом, представленная методика с использованием двухэнергетической МСКТ является эффективным методом в дифференциальной диагностике.

Ранее S. Кара и соавт. было предложено использование двухэнергетической МСКТ с ЭКГ-синхронизацией, однако только в качестве скринингового метода для исключения тромбообразования в ушке ЛП с чувствительностью метода 100% и специфичностью 88% [67].

Для повышения специфичности и положительной прогностической значимости S.T. Sawit и соавт. была предложена методика, заключающаяся в проведении первичного сканирования с контрастированием и отсроченного сканирования без введения контраста. Чувствительность, специфичность, положительная и отрицательная прогностическая значимость метода для определения тромбов при первичном сканировании составили 100, 85, 15 и 100% соответственно. При проведении отсроченного сканирования специфичность и положительная прогностическая значимость увеличиваются до 100%. Количественный анализ показал, что самый низкий коэффициент поглощения наблюдался у пациентов с тромбом, а при отсроченном сканировании коэффициент поглощения у пациентов с явлениями спонтанного



контрастирования был ниже, чем у пациентов без патологических находок [68].

Для снижения уровня лучевой нагрузки и количества используемого контрастного вещества при сканировании ЛП группой исследователей W. Staab и соавт. был предложен новый протокол сканирования по методике сплит-болюс. Методика введения заключается в введении пре-болюса (30 мл) и болюса (70 мл) с небольшой отсрочкой. Данная методика для определения тромбов и дефектов наполнения показала чувствительность 87,5%, специфичность 100%, отрицательную и положительную прогностическую значимость 98,8 и 100% соответственно [69].

В противовес вышеназванным исследованиям, по данным M. Dorenkamp и соавт., МСКТ с контрастированием в одну фазу является недостаточно точным методом по сравнению с ЧП-ЭхоКГ. В ходе исследования по данным МСКТ тромбы были выявлены в 10 случаях, 8 из которых оказались ложноположительными по данным ЧП-ЭхоКГ, в 5 случаях наблюдался ложноотрицательный результат. Таким образом, чувствительность и специфичность МСКТ для определения тромбов составили 29 и 98% соответственно, отрицательная прогностическая значимость 98%, положительная прогностическая значимость 20% [70].

Одной из методик, предложенных M. Kantarci и соавт. для лучшей визуализации тромбов, является проведение исследования в положении пациента лежа на животе, однако исследований по данному вопросу не проведено [71].

#### **Прогнозирование и диагностика осложнений**

Несмотря на то что КА является безопасным методом лечения симптоматической ФП, рефрактерной к медикаментозной терапии, нельзя исключить возникновения осложнений, исход которых может быть непредсказуем [72].

По результатам всемирного исследования R. Carrato и соавт., осложнения при проведении КА наблюдались в 4,5% случаев. Из них: смерть в 0,15%, атриоэзофагеальная фистула в 0,04%, тампонада сердца в 1,31%, инсульт в 0,23%, транзиторные ишемические атаки в 0,71% случаев. Стеноз ЛВ, требующий оперативного вмешательства, встречался с частотой 0,29% [73].

Под воздействием радиочастотной энергии абляционные линии, изолирующие устья ЛВ, соединяются между собой линейными повреждениями по задней стенке ЛП, в непосредственной близости от пищевода. Проведение трехмерной реконструкции перед КА необходимо во избежание травматизации анатомических структур, прилежащих к ЛП [74].

По данным K. Lemola и соавт., при проведении МСКТ органов грудной клетки с 3D-реконструкцией средняя длина и ширина области контакта пищевода с задней стенкой ЛП составили  $58 \pm 14$  и  $13 \pm 6$  мм соответственно. При этом наблюдались различные вариации расположения пищевода относительно ЛП в непосредственной близости от устьев ЛВ. В свою очередь толщина задней стенки ЛП составляет лишь  $2,2 \pm 0,9$  мм, а передней стенки пищевода –  $3,6 \pm 1,7$  мм. У 98% пациентов между пищеводом и задней стенкой ЛП располагается жировая прослойка, которая, вероятно, препятствует травматизации пищевода [75].

S. Maeda и соавт. в своем исследовании также отмечают наличие жировой прослойки у 91% пациентов, при этом ее толщина коррелирует с размером полости ЛП. У пациентов с размером ЛП более 42 мм толщина жировой прослойки меньше, чем у пациентов с нормальным размером полости ЛП. Что касается расположения пищевода, исследователи выделяют леворасположенный тип (90%), прилежащий к полости ЛП и левым ЛВ, и праворасположенный (10%) тип, прилежащий преимущественно к правым ЛВ. Однако следует отметить, что независимо от расположения пищевода его близость к ипсилатеральным ЛВ менее 10 мм встречается в 80% случаев [76].

S.J. Pollak и соавт. предложили метод визуализации пищевода при проведении КТ-ангиографии с использованием Esopho-CAT (сульфат бария) *per os*. КТ-ангиография проводится сразу после проглатывания пациентом контрастного вещества, что позволяет визуализировать пищевод и использовать изображение при проведении картирования [77].

По данным исследования C. Piorkowski и соавт. по сравнению с МСКТ, электроанатомическая реконструкция CARTO с высокой точностью отображает трехмерную анатомию ЛП и ЛВ, а также их взаиморасположение с пищеводом [74].

Однако, несмотря на разнообразные способы визуализации пищевода, следует помнить, что подвижность данной структуры у большинства пациентов составляет более 2 см, даже в условиях седации [78].

Поэтому наиболее эффективными методами предотвращения повреждений пищевода является снижение мощности менее 25 В и времени менее 30 с при проведении воздействий в области задней стенки ЛП, а также визуализация пищевода в режиме реального времени [74, 78].

Атриоэзофагеальная фистула является достаточно редким осложнением КА, однако летальность при нем достигает 80% [79].



Клиническими проявлениями данной патологии могут являться боль за грудиной, изжога, дисфагия, снижение аппетита, рвота кровью как сразу после процедуры, так и в отсроченном периоде. К летальному исходу могут привести воздушная эмболия, эндокардит, массивная кровопотеря и септический шок. Своевременное хирургическое вмешательство увеличивает выживаемость пациентов с данной патологией, однако для этого необходима максимально быстрая диагностика. МСКТ является предпочтительным методом диагностики, так как эндоскопические процедуры могут усилить кровотечение, тем самым ухудшая прогноз [72].

Еще одним осложнением КА в позднем послеоперационном периоде является стеноз ЛВ. По данным разных исследований частота возникновения стеноза ЛВ составляет до 15,6 [73, 80]. В соответствии с рекомендациями по степени сужения просвета стеноз ЛВ можно классифицировать на незначительный (50%), умеренный (50–70%) и выраженный (70%) [2].

В большинстве случаев стеноз ЛВ протекает бессимптомно. Клиническая картина зависит от количества вовлеченных вен и степени их стеноза и может включать в себя такие симптомы, как кашель, одышка, боль за грудиной, кровохарканье, а также часто рецидивирующие респираторные заболевания [72]. При этом симптоматика может развиваться как сразу после процедуры, так и спустя  $103 \pm 100$  дней [82].

Точное определение анатомии ЛВ перед проведением процедуры значительно снижает риск развития стеноза [84].

По мнению многих исследователей, МСКТ является наиболее оптимальным методом для определения точной локации и протяженности стеноза, а также для дальнейшего наблюдения после проведения вмешательства [72, 82, 83].

Достаточно редким осложнением при КА является повреждение диафрагмального нерва. Частота встречаемости данного осложнения составляет до 0,48% случаев, при этом правый диафрагмальный нерв чаще подвержен воздействию при абляции в области ВПВ и ПВЛВ. Паралич диафрагмального нерва обычно проявляет себя одышкой, кашлем, икотой. В большинстве случаев наблюдается полное (66%) или частичное (17%) восстановление [72].

Плотность ткани диафрагмального нерва соответствует плотности окружающих его тканей, однако, учитывая анатомию сосудисто-нервного пучка, R. Horton и соавт. предложили визуализировать перикардо-диафрагмальную артерию посредством МСКТ с контрастированием, которая

проходит параллельно с диафрагмальным нервом [85].

По результатам данного исследования авторы сообщили о 100% чувствительности метода, однако, по данным U. Canpolat и соавт., чувствительность составила 89,5% [85, 86].

Таким образом, данная методика дает возможность определить пациентов, входящих в группу риска возникновения осложнений перед проведением процедуры КА.

## Заключение

ФП является самым распространенным нарушением ритма. Электрическая изоляция ЛВ посредством радиочастотной энергии является оптимальным методом лечения ФП, рефрактерной к медикаментозной терапии, а эффективное и безопасное выполнение эндоваскулярных и хирургических вмешательств при ФП требует точного знания анатомии ЛП, его ушка и ЛВ. Исследования подтвердили, что МСКТ является методом визуализации, который соответствует требованиям на каждом из этапов ведения пациента.

В рамках подготовки МСКТ с высокой точностью позволяет определить объем и анатомию ЛП, анатомию и размеры ЛВ, исключить наличие тромбов в полости ЛП или его ушке.

В ходе процедуры интегрирование МСКТ-изображений с электроанатомическими картами увеличивает эффективность и безопасность КА, а также уменьшает время флюороскопии. В послеоперационном периоде МСКТ эффективна как при диагностике ранних и отсроченных осложнений, так и при оценке послеоперационных морфологических и функциональных изменений на различных сроках после процедуры радиочастотной абляции.


По сравнению с другими методами диагностики МСКТ является более комфортным, неинвазивным методом с высоким временным и пространственным разрешением.

Основными ограничениями к использованию МСКТ с контрастированием являются высокая лучевая нагрузка, а также аллергия на контрастное вещество у пациента.


## Список литературы / References

1. Сулимов В.А., Голицын С.П., Панченко Е.П., Попов С.В., Ревшвили А.Ш., Шубик Ю.В., Явелов И.С. Диагностика и лечение фибрилляции предсердий. Рекомендации РКО, ВНОА и АССХ. *Российский кардиологический журнал*. 2013; 4 S3 (102); 1–100. Sulimov V.A., Golitsyn S.P., Panchenko E.P., Popov S.V., Revishvili A.Sh., Shubik Yu.V., Yavelov I.S. Diagnosis and treatment of atrial fibrillation. Recommendations of the






- RKO, VNOA and the ACVS. *Russian Journal of Cardiology*. 2013; (4s3): 5–100. (In Russian)
- Calkins H., Kuck K.H., Cappato R., Brugada J., Camm A.J., Chen S.A., Crijns H.J., Damiano R.J. Jr, Davies D.W., DiMarco J., Edgerton J., Ellenbogen K., Ezekowitz M.D., Haines D.E., Haissaguerre M., Hindricks G., Iesaka Y., Jackman W., Jalife J., Jais P., Kalman J., Keane D., Kim Y.H., Kirchhof P., Klein G., Kottkamp H., Kumagai K., Lindsay B.D., Mansour M., Marchlinski F.E., McCarthy P.M., Mont J.L., Morady F., Nademanee K., Nakagawa H., Natale A., Nattel S., Packer D.L., Pappone C., Prystowsky E., Raviele A., Reddy V., Ruskin J.N., Shemin R.J., Tsao H.M., Wilber D. 2012 HRS/EHRA/ECAS expert consensus statement on catheter and surgical ablation of atrial fibrillation: recommendations for patient selection, procedural techniques, patient management and follow-up, definitions, endpoints, and research trial design. *J. Interv. Card. Electrophysiol.* 2012; 33 (2): 171–257. DOI: 10.1007/s10840-012-9672-7.
  - Shroff G.S., Guirguis M.S., Ferguson E.C., Oldham S.A., Kantharia B.K. CT imaging of complications of catheter ablation for atrial fibrillation. *Clin. Radiol.* 2014; 69 (1): 96–102. DOI: 10.1016/j.crad.2013.08.018.
  - Haïssaguerre M., Jaïs P., Shah D.C., Takahashi A., Hocini M., Quiniou G., Garrigue S., Le Mouroux A., Le Métayer P., Clémenty J. Spontaneous Initiation of Atrial Fibrillation by Ectopic Beats Originating in the Pulmonary Veins. *N. Engl. J. Med.* 1998; 339 (10): 659–666.
  - Chen Y.J., Chen S.A. Electrophysiology of pulmonary veins. *J. Cardiovasc. Electrophysiol.* 2006; 17: 220–224.
  - Lacomis J.M., Wigginton W., Fuhrman C., Schwartzman D., Armfield D.R., Pealer K.M. Multi-detector row CT of the left atrium and pulmonary veins before radio-frequency catheter ablation for atrial fibrillation. *Radiographics*. 2003; 23 Spec No: S35–48; discussion S48–50.
  - Ревишвили А.Ш., Любкина Е.В., Лабарткава Е.З. Радиочастотная изоляция левого предсердия или абляция устьев легочных вен при фибрилляции предсердий: достоинства и недостатки различных подходов. *Анналы аритмологии*. 2005; 2: 68–75. Revishvili A.Sh., Lyubkina E.V., Labartkava E.Z. Radiofrequency isolation of the left atrium or ablation of the mouths of the pulmonary veins in atrial fibrillation: advantages and disadvantages of different approaches. *Annals of arrhythmology*. 2005; 2: 68–75. (In Russian)
  - Ревишвили А.Ш., Рзаев Ф.Г., Ханкишиева Ф.Р., Джорджия Т. Р. Результаты интервенционного лечения персистентной и перманентной форм фибрилляции предсердий. *Анналы аритмологии*. 2006; 6: 64–73. Revishvili A.Sh., Rzaev F.G., Khankishieva F.R., Georgikiya T.R. Interventional treatment of persistent and permanent forms of atrial fibrillation. *Annals of arrhythmology*. 2006; 6: 64–73. (In Russian)
  - Ардашев А.В., Желяков Е.Г., Долгушина Е.А., Рыбаченко М.С., Мангутов Д.А., Конев А.В., Волошко С.В., Врублевский О.Ю., Крючко М.В., Ливенцева Э.Н. Радиочастотная катетерная абляция хронической формы фибрилляции предсердий методом изоляции легочных вен и анатомической модификации субстрата аритмии. *Кардиология*. 2009; 1: 39–46. Ardashev A.V., Zhelyakov E.G., Dolgushina E.A., Rybachenko M.S., Mangutov D.A., Konev A.V., Voloshko S.V., Vrublevsky O.Yu., Kryuchko M.V., Liventseva E.N. Radiofrequency catheter ablation of the chronic form of atrial fibrillation by the method of isolation of pulmonary veins and anatomical modification of the arrhythmia substrate. *Cardiology*. 2009; 1: 39–46. (In Russian)
  - Walters T.E., Ellims A.H., Kalman J.M. The Role of Left Atrial Imaging in the Management of Atrial Fibrillation. *Progress Cardiovasc. Dis.* 2015; 58 (2): 136–151. DOI: 10.1016/j.pcad.2015.07.010.
  - Kuchynka P., Podzimekova J., Masek M., Lambert L., Cerny V., Danek B., Palecek T. The Role of Magnetic Resonance Imaging and Cardiac Computed Tomography in the Assessment of Left Atrial Anatomy, Size, and Function. *Biomed Res. Int.* 2015; 2015:247865. DOI: 10.1155/2015/247865.
  - Spencer K.T., Mor-Avi V., Gorcsan J. 3rd, DeMaria A.N., Kimball T.R., Monaghan M.J., Perez J.E., Weinert L., Bednarz J., Edelman K., Kwan O.L., Glascock B., Hancock J., Baumann C., Lang R.M. Effects of aging on left atrial reservoir, conduit, and booster pump function: a multi-institution acoustic quantification study. *Heart*. 2001; 85 (3): 272–277.
  - Abhayaratna W.P., Seward J.B., Appleton C.P., Douglas P.S., O'h J.K., Tajik A.J., Tsang T.S. Left atrial size: physiologic determinants and clinical applications. *J. Am. Coll. Cardiol.* 2006; 47: 2357–2363.
  - Casaclang-Verzosa G., Gersh B.J., Tsang T.S. Structural and functional remodeling of the left atrium: clinical and therapeutic implications for atrial fibrillation. *J. Am. Coll. Cardiol.* 2008; 51: 1–11.
  - Aldhoon B., Melenovsky V., Peichl P., Kautzner J. New insights into mechanisms of atrial fibrillation. *Physiol. Res.* 2009; 59: 1–12.
  - Mathew S.T., Patel J., Joseph S. Atrial fibrillation: mechanistic insights and treatment options. *Eur. J. Intern. Med.* 2009; 20: 672–681.
  - Haïssaguerre M., Hocini M., Sanders P., Sacher F., Rotter M., Takahashi Y., Rostock T., Hsu L.F., Bordachar P., Reuter S., Roudaut R., Clémenty J., Jaïs P. Catheter ablation of long-lasting persistent atrial fibrillation: clinical outcome and mechanisms of subsequent arrhythmias. *J. Cardiovasc. Electrophysiol.* 2005; 16 (11): 1138–1147. DOI: 10.1111/j.1540-8167.2005.00308.x.
  - Vasamreddy C.R., Lickfett L., Jayam V.K., Nasir K., Bradley D.J., Eldadah Z., Dickfeld T., Berger R., Calkins H. Predictors of recurrence following catheter ablation of atrial fibrillation using an irrigated-tip ablation catheter. *J. Cardiovasc. Electrophysiol.* 2004; 15 (6): 692–697. DOI: 10.1046/j.1540-8167.2004.03538.x.
  - Sohns C., Sohns J.M., Vollmann D., Lüthje L., Bergau L., Dorenkamp M., Zwaka P.A., Hasenfuß G., Lotz J., Zabel M. Left atrial volumetry from routine diagnostic work up prior to pulmonary vein ablation is a good predictor of freedom from atrial fibrillation. *Eur. Heart J. Cardiovasc. Imaging*. 2013; 14 (7): 684–691. DOI: 10.1093/ehjci/jet017.
  - Berruezo A., Tamborero D., Mont L., Benito B., Tolosana J.M., Sitges M., Vidal B., Arriagada G., Méndez F., Matiello M., Molina I., Brugada J. Pre-procedural predictors of atrial fibrillation recurrence after circumferential pulmonary vein ablation. *Eur. Heart J.* 2007; 28 (7): 836–841. DOI: 10.1093/eurheartj/ehm027.
  - Jongnarangsin K., Chugh A., Good E., Mukerji S., Dey S., Crawford T., Sarrazin J.F., Kuhne M., Chalfoun N., Wells D., Boonyapisit W., Pelosi F.Jr., Bogun F., Morady F., Oral H. Body mass index, obstructive sleep apnea, and outcomes of catheter ablation of atrial fibrillation. *J. Cardiovasc.*



- Electrophysiol.* 2008; 19 (7): 668–672.  
DOI: 10.1111/j.1540-8167.2008.01118.x.
22. Wissner E., Kuck K.H. Improving prediction of long-term success of ablation for atrial fibrillation. *Heart.* 2011; 97 (22): 1817–1818. DOI: 10.1136/hrt.2011.224279.
  23. Hof I., Chilukuri K., Arbab-Zadeh A., Scherr D., Dalal D., Nazarian S., Henrikson C., Spragg D., Berger R., Marine J., Calkins H. Does left atrial volume and pulmonary venous anatomy predict the outcome of catheter ablation of atrial fibrillation? *J. Cardiovasc. Electrophysiol.* 2009; 20 (9): 1005–1010. DOI:10.1111/j.1540-8167.2009.01504.x.
  24. Abecasis J., Dourado R., Ferreira A., Saraiva C., Cavaco D., Santos K.R., Morgado F.B., Adragão P., Silva A. Left atrial volume calculated by multi-detector computed tomography may predict successful pulmonary vein isolation in catheter ablation of atrial fibrillation. *Europace.* 2009; 11 (10): 1289–1294. DOI:10.1093/europace/eup198.
  25. von Bary C., Dornia C., Eissnert C., Nedios S., Roser M., Hamer O.W., Gerds-Li J.H., Paetsch I., Jahn C., Gebker R., Weber S., Fleck E., Kriatselis C. Predictive value of left atrial volume measured by non-invasive cardiac imaging in the treatment of paroxysmal atrial fibrillation. *J. Interv. Card. Electrophysiol.* 2012; 34 (2): 181–188. DOI: 10.1007/s10840-011-9641-6.
  26. Tsao H.M., Hu W.C., Wu M.H., Tai C.T., Chang S.L., Lin Y.J., Lo L.W., Huang C.C., Hu Y.F., Sheu M.H., Chang C.Y., Chen S.A. The impact of catheter ablation on the dynamic function of the left atrium in patients with atrial fibrillation: insights from four-dimensional computed tomographic images. *J. Cardiovasc. Electrophysiol.* 2010; 21 (3): 270–277. DOI: 10.1111/j.1540-8167.2009.01618.x.
  27. Stojanovska J., Cronin P., Gross B.H., Kazerooni E.A., Tsodikov A., Frank L., Oral H. Left atrial function and maximum volume as determined by MDCT are independently associated with atrial fibrillation. *Acad. Radiol.* 2014; 21 (9): 1162–1171. DOI:10.1016/j.acra.2014.02.018.
  28. Park M.J., Jung J.I., Oh Y.S., Youn H.J. Assessment of the structural remodeling of the left atrium by 64-multislice cardiac CT: comparative studies in controls and patients with atrial fibrillation. *Int. J. Cardiol.* 2012; 159 (3): 181–186. DOI:10.1016/j.ijcard.2011.02.053.
  29. Nakamura K., Funabashi N., Uehara M., Ueda M., Murayama T., Takaoka H., Komuro I. Left atrial wall thickness in paroxysmal atrial fibrillation by multislice-CT is initial marker of structural remodeling and predictor of transition from paroxysmal to chronic form. *Int. J. Cardiol.* 2011; 148 (2): 139–147. DOI:10.1016/j.ijcard.2009.10.032.
  30. Makita Y., Nakano Y., Oda N., Suenari K., Sairaku A., Kajihara K., Tokuyama T., Motoda C., Fujiwara M., Yamamoto H., Awai K., Kihara Y. Use of preprocedural multidetector computed tomography to decrease atrial fibrillation recurrence following extensive encircling circumferential pulmonary vein isolation. *J. Cardiol.* 2012; 60 (3): 236–2341. DOI: 10.1016/j.jjcc.2012.03.007.
  31. Fuchs A., Kühl J.T., Lønborg J., Engstrøm T., Vejstrup N., Køber L., Kofoed K.F. Automated assessment of heart chamber volumes and function in patients with previous myocardial infarction using multidetector computed tomography. *J. Cardiovasc. Comput. Tomogr.* 2012; 6 (5): 325–334. DOI:10.1016/j.jcct.2012.01.006.
  32. Wolf F., Ourednicek P., Loewe C., Richter B., Gössinger H.D., Gwechenberger M., Plank C., Schernthaner R.E., Toepker M., Lammer J., Feuchtner G.M. Evaluation of left atrial function by multidetector computed tomography before left atrial radiofrequency-catheter ablation: comparison of a manual and automated 3D volume segmentation method. *Eur. J. Radiol.* 2010; 75 (2): e141–e146. DOI:10.1016/j.ejrad.2010.03.020.
  33. Hof I., Arbab-Zadeh A., Dong J., Scherr D., Chilukuri K., Calkins H. Validation of a simplified method to determine left atrial volume by computed tomography in patients with atrial fibrillation. *Am. J. Cardiol.* 2008; 102 (11): 1567–1570. DOI:10.1016/j.amjcard.2008.07.048.
  34. Mahabadi A.A., Samy B., Seneviratne S.K., Toepker M.H., Bamberg F., Hoffmann U., Truong Q.A. Quantitative assessment of left atrial volume by electrocardiographic-gated contrast-enhanced multidetector computed tomography. *J. Cardiovasc. Comput. Tomogr.* 2009; 3 (2): 80–87. DOI: 10.1016/j.jcct.2009.02.002.
  35. Gweon H.M., Kim S.J., Kim T.H., Lee S.M., Hong Y.J., Rim S.J. Evaluation of left atrial volumes using multi-detector computed tomography: comparison with echocardiography. *Korean J. Radiol.* 2010; 11 (3): 286–294. DOI:10.3348/kjr.2010.11.3.286.
  36. Hof I., Arbab-Zadeh A., Scherr D., Chilukuri K., Dalal D., Abraham T., Lima J., Calkins H. Correlation of left atrial diameter by echocardiography and left atrial volume by computed tomography. *J. Cardiovasc. Electrophysiol.* 2009; 20 (2): 159–163. DOI: 10.1111/j.1540-8167.2008.01310.x.
  37. Koka A.R., Yau J., Van Why C., Cohen I.S., Halpern E.J. Underestimation of left atrial size measured with transthoracic echocardiography compared with 3D MDCT. *Am. J. Roentgenol.* 2010; 194 (5): W375–W3781. DOI: 10.2214/AJR.09.3183.
  38. Avelar E., Durst R., Rosito G.A., Thangaroopan M., Kumar S., Tournoux F., Chan R.C., Hung J., Hoffmann U., Abbara S., Brady T., Cury R.C. Comparison of the accuracy of multidetector computed tomography versus two-dimensional echocardiography to measure left atrial volume. *Am. J. Cardiol.* 2010; 106 (1): 104–109. DOI:10.1016/j.amjcard.2010.02.021.
  39. Christiaens L., Lequeux B., Ardilouze P., Ragot S., Mergy J., Herpin D., Bonnet B., Allal J. A new method for measurement of left atrial volumes using 64-slice spiral computed tomography: comparison with two-dimensional echocardiographic techniques. *Int. J. Cardiol.* 2009; 131 (2): 217–224. DOI:10.1016/j.ijcard.2007.10.020.
  40. Agner B.F., Kühl J.T., Linde J.J., Kofoed K.F., Åkeson P., Rasmussen B.V., Jensen G.B., Dixon U. Assessment of left atrial volume and function in patients with permanent atrial fibrillation: comparison of cardiac magnetic resonance imaging, 320-slice multi-detector computed tomography, and transthoracic echocardiography. *Eur. Heart J. Cardiovasc. Imaging.* 2014; 15 (5): 532–540. DOI: 10.1093/ehjci/jet239.
  41. Miyasaka Y., Tsujimoto S., Maeba H., Yuasa F., Takehana K., Dote K., Iwasaka T. Left atrial volume by real-time three-dimensional echocardiography: validation by 64-slice multidetector computed tomography. *J. Am. Soc. Echocardiogr.* 2011; 24 (6): 680–686. DOI: 10.1016/j.echo.2011.03.009.
  42. Kanaji Y., Miyazaki S., Iwasawa J., Ichihara N., Takagi T., Kuroi A., Nakamura H., Taniguchi H., Hachiya H., Iesaka Y. Pre-procedural evaluation of the left atrial anatomy in patients referred for catheter ablation of atrial fibrillation. *J. Cardiol.* 2016; 67 (1): 115–1121. DOI: 10.1016/j.jjcc.2015.02.016.




43. Marom E.M., Herndon J.E., Kim Y.H., McAdams H.P. Variations in pulmonary venous drainage to the left atrium: implications for radiofrequency ablation. *Radiology*. 2004; 230 (3): 824–829. Epub 2004 Jan 22. DOI: 10.1148/radiol.2303030315.
44. McLellan A.J., Ling L.H., Ruggiero D., Wong M.C., Walters T.E., Nisbet A., Shetty A.K., Azzopardi S., Taylor A.J., Morton J.B., Kalman J.M., Kistler P.M. Pulmonary vein isolation: the impact of pulmonary venous anatomy on long-term outcome of catheter ablation for paroxysmal atrial fibrillation. *Heart Rhythm*. 2014; 11 (4): 549–556. DOI: 10.1016/j.hrthm.2013.12.025.
45. Patel S.N., French A., Mathias H., Lyen S., Hamilton M.C., Manghat N.E. Presence of left atrial diverticula, accessory appendages, and normal variant pulmonary venous anatomy diagnosed using MDCT and adverse outcomes following radiofrequency catheter ablation therapy in patients with drug-refractory atrial fibrillation: an exploratory study. *Clin. Radiol*. 2013; 68 (8): 762–769. DOI:10.1016/j.crad.2013.02.005.
46. Sohns C., Sohns J.M., Bergau L., Sossalla S., Vollmann D., Lüthje L., Staab W., Dorenkamp M., Harrison J.L., O'Neill M.D., Lotz J., Zabel M. Pulmonary vein anatomy predicts freedom from atrial fibrillation using remote magnetic navigation for circumferential pulmonary vein ablation. *Europace*. 2013; 15 (8): 1136–1142. DOI:10.1093/europace/eut059.
47. Cronin P., Kelly A.M., Desjardins B., Patel S., Gross B.H., Kazerooni E.A., Morady F., Oral H., Carlos R.C. Normative analysis of pulmonary vein drainage patterns on multidetector CT with measurements of pulmonary vein ostial diameter and distance to first bifurcation. *Acad. Radiol*. 2007; 14 (2): 178–188. DOI: 10.1016/j.acra.2006.11.004.
48. Manghat N.E., Mathias H.C., Kakani N., Hamilton M.C., Morgan-Hughes G., Roobottom C.A. Pulmonary venous evaluation using electrocardiogram-gated 64-detector row cardiac CT. *Br. J. Radiol*. 2012; 85 (1015): 965–971. DOI: 10.1259/bjr/79302681.
49. Thorning C., Hamady M., Liaw J.V., Juli C., Lim P.B., Dhawan R., Peters N.S., Davies D.W., Kanagaratnam P., O'Neill M.D., Wright A.R. CT evaluation of pulmonary venous anatomy variation in patients undergoing catheter ablation for atrial fibrillation. *Clin. Imaging*. 2011; 35 (1): 1–9. DOI: 10.1016/j.clinimag.2009.11.005.
50. Akiba T., Marushima H., Odaka M., Harada J., Kobayashi S., Morikawa T. Pulmonary vein analysis using three-dimensional computed tomography angiography for thoracic surgery. *Gen. Thorac. Cardiovasc. Surg*. 2010; 58 (7): 331–335. DOI:10.1007/s11748-010-0592-0.
51. den Uijl D.W., Tops L.F., Delgado V., Schuijf J.D., Kroft L.J., de Roos A., Boersma E., Trines S.A., Zeppenfeld K., Schalij M.J., Bax J.J. Effect of pulmonary vein anatomy and left atrial dimensions on outcome of circumferential radiofrequency catheter ablation for atrial fibrillation. *Am. J. Cardiol*. 2011; 107 (2): 243–249. DOI:10.1016/j.amjcard.2010.08.069.
52. Wagner M., Butler C., Rief M., Beling M., Durmus T., Huppertz A., Voigt A., Baumann G., Hamm B., Lembcke A., Vogtmann T. Comparison of non-gated vs. electrocardiogram-gated 64-detector-row computed tomography for integrated electroanatomic mapping in patients undergoing pulmonary vein isolation. *Europace*. 2010; 12 (8): 1090–1097. DOI: 10.1093/europace/euq135.
53. Tsao H.M., Hu W.C., Wu M.H., Tai C.T., Chang S.L., Lin Y.J., Lo L.W., Hu Y.F., Wu T.J., Sheu M.H., Chang C.Y., Chen S.A. Characterization of the dynamic function of the pulmonary veins before and after atrial fibrillation ablation using multi-detector computed tomographic images. *Int. J. Cardiovasc. Imaging*. 2011; 27 (7): 1049–1058. DOI: 10.1007/s10554-010-9752-7.
54. Kistler P.M., Rajappan K., Jahngir M., Earley M.J., Harris S., Abrams D., Gupta D., Liew R., Ellis S., Sporton S.C., Schilling R.J. The impact of CT image integration into an electroanatomic mapping system on clinical outcomes of catheter ablation of atrial fibrillation. *J. Cardiovasc. Electrophysiol*. 2006; 17 (10): 1093–1101.
55. Martinek M., Nesser H.J., Aichinger J., Boehm G., Purerfellner H. Impact of integration of multislice computed tomography imaging into three-dimensional electroanatomic mapping on clinical outcomes, safety, and efficacy using radiofrequency ablation for atrial fibrillation. *Pacing Clin. Electrophysiol*. 2007; 30 (10): 1215–1223. DOI: 10.1111/j.1540-8159.2007.00843.x.
56. Han S.W., Nam H.S., Kim S.H., Lee J.Y., Lee K.Y., Heo J.H. Frequency and significance of cardiac sources of embolism in the TOAST classification. *Cerebrovasc. Dis*. 2007; 24 (5): 463–468. Epub 2007 Sep 19.
57. Zabalgoitia M., Halperin J.L., Pearce L.A., Blackshear J.L., Asinger R.W., Hart R.G. Transesophageal echocardiographic correlates of clinical risk of thromboembolism in nonvalvular atrial fibrillation. Stroke Prevention in Atrial Fibrillation III Investigators. *J. Am. Coll. Cardiol*. 1998; 31 (7): 1622–1626.
58. Fuster V., Rydén L.E., Cannom D.S., Crijns H.J., Curtis A.B., Ellenbogen K.A., Halperin J.L., Le Heuzey J.Y., Kay G.N., Lowe J.E., Olsson S.B., Prystowsky E.N., Tamargo J.L., Wann S., Smith S.C. Jr, Jacobs A.K., Adams C.D., Anderson J.L., Antman E.M., Halperin J.L., Hunt S.A., Nishimura R., Ornato J.P., Page R.L., Riegel B., Priori S.G., Blanc J.J., Budaj A., Camm A.J., Dean V., Deckers J.W., Despres C., Dickstein K., Lekakis J., McGregor K., Metra M., Morais J., Osterspey A., Tamargo J.L., Zamorano J.L.; American College of Cardiology/American Heart Association Task Force on Practice Guidelines; European Society of Cardiology Committee for Practice Guidelines; European Heart Rhythm Association; Heart Rhythm Society. ACC/AHA/ESC 2006 Guidelines for the Management of Patients with Atrial Fibrillation: a report of the American College of Cardiology/American Heart Association Task Force on Practice Guidelines and the European Society of Cardiology Committee for Practice Guidelines (Writing Committee to Revise the 2001 Guidelines for the Management of Patients With Atrial Fibrillation): developed in collaboration with the European Heart Rhythm Association and the Heart Rhythm Society. *Circulation*. 2006; 114 (7): e257–354. *Erratum in: Circulation*. 2007; 116 (6): e138.
59. Hilberath J.N., Oakes D.A., Shernan S.K., Bulwer B.E., D'Ambra M.N., Eltzhig H.K. Safety of transesophageal echocardiography. *J. Am. Soc. Echocardiogr*. 2010; 23 (11): 1115–1127; quiz 1220-1. DOI: 10.1016/j.echo.2010.08.013.
60. Martinez M.W., Kirsch J., Williamson E.E., Syed I.S., Feng D., Ommen S., Packer D.L., Brady P.A. Utility of nongated multidetector computed tomography for detection of left atrial thrombus in patients undergoing





- catheter ablation of atrial fibrillation. *JACC Cardiovasc. Imaging*. 2009; 2 (1): 69–76.  
DOI: 10.1016/j.jcmg.2008.09.011.
61. Maltagliati A., Pontone G., Annoni A., Formenti A., Galli C.A., Tamborini G., Alimento M., Andreini D., Tondo C., Pepi M. Multidetector computed tomography vs multiplane transesophageal echocardiography in detecting atrial thrombi in patients candidate to radiofrequency ablation of atrial fibrillation. *Int. J. Cardiol.* 2011; 152 (2): 251–254. DOI: 10.1016/j.ijcard.2011.07.086.
  62. Singh N.K., Nallamothu N., Zuck V.P., Issa Z.F. Left atrial appendage filling defects on 64-slice multidetector computed tomography in patients undergoing pulmonary vein isolation: predictors and comparison to transesophageal echocardiography. *J. Comput. Assist. Tomogr.* 2009; 33 (6): 946–951. DOI:10.1097/RCT.0b013e31819cab3.
  63. Hur J., Kim Y.J., Lee H.J., Ha J.W., Heo J.H., Choi E.Y., Shim C.Y., Kim T.H., Nam J.E., Choe K.O., Choi B.W. Left atrial appendage thrombi in stroke patients: detection with two-phase cardiac CT angiography versus transesophageal echocardiography. *Radiology*. 2009; 251 (3): 683–690. DOI: 10.1148/radiol.2513090794.
  64. Kim S.C., Chun E.J., Choi S.I., Lee S.J., Chang H.J., Han M.K., Bae H.J., Park J.H. Differentiation between spontaneous echocardiographic contrast and left atrial appendage thrombus in patients with suspected embolic stroke using two-phase multidetector computed tomography. *Am. J. Cardiol.* 2010; 106 (8): 1174–1181. DOI: 10.1016/j.amjcard.2010.06.033.
  65. Hur J., Kim Y.J., Lee H.J., Nam J.E., Ha J.W., Heo J.H., Chang H.J., Kim H.S., Hong Y.J., Kim H.Y., Choe K.O., Choi B.W. Dual-enhanced cardiac CT for detection of left atrial appendage thrombus in patients with stroke: a prospective comparison study with transesophageal echocardiography. *Stroke*. 2011; 42 (9): 2471–2477. DOI: 10.1161/STROKEAHA.110.611293.
  66. Hur J., Kim Y.J., Lee H.J., Nam J.E., Hong Y.J., Kim H.Y., Lee J.W., Choi B.W. Cardioembolic stroke: dual-energy cardiac CT for differentiation of left atrial appendage thrombus and circulatory stasis. *Radiology*. 2012; 263 (3): 688–695. DOI: 10.1148/radiol.12111691.
  67. Kapa S., Martinez M.W., Williamson E.E., Ommen S.R., Syed I.S., Feng D., Packer D.L., Brady P.A. ECG-gated dual-source CT for detection of left atrial appendage thrombus in patients undergoing catheter ablation for atrial fibrillation. *J. Interv. Card. Electrophysiol.* 2010; 29 (2): 75–81. DOI: 10.1007/s10840-010-9505-5.
  68. Sawit S.T., Garcia-Alvarez A., Suri B., Gaztanaga J., Fernandez-Friera L., Mirelis J.G., D'Anca M., Fuster V., Sanz J., Garcia M.J. Usefulness of cardiac computed tomographic delayed contrast enhancement of the left atrial appendage before pulmonary vein ablation. *Am. J. Cardiol.* 2012; 109 (5): 677–684. DOI: 10.1016/j.amjcard.2011.10.028.
  69. Staab W., Sohns C., Zwaka P.A., Sohns J.M., Schwarz A., Schneider S., Vollmann D., Zabel M., Hasenfuß G., Lotz J. Split-bolus single-phase cardiac multidetector computed tomography for reliable detection of left atrial thrombus: comparison to transesophageal echocardiography. *Rofo*. 2014; 186(11):1009–1015. DOI:10.1055/s-0034-1366247.
  70. Dorenkamp M., Sohns C., Vollmann D., Lthje L., Seegers J., Wachter R., Puls M., Staab W., Lotz J., Zabel M. Detection of left atrial thrombus during routine diagnostic work-up prior to pulmonary vein isolation for atrial fibrillation: role of transesophageal echocardiography and multidetector computed tomography. *Int. J. Cardiol.* 2013; 163 (1): 26–33. DOI: 10.1016/j.ijcard.2011.06.124.
  71. Kantarci M., Sade R., Colak A. Assessment of atrial appendage stasis and thrombosis using MDCT. *Nat. Rev. Cardiol.* 2015; 12 (6): 374. DOI:10.1038/nrcardio.2014.77-c1.
  72. Sorgente A., Chierchia G.B., de Asmundis C., Sarkozy A., Capulzini L., Brugada P. Complications of atrial fibrillation ablation: when prevention is better than cure. *Europace*. 2011; 13 (11): 1526–1532. DOI: 10.1093/europace/eur209.
  73. Cappato R., Calkins H., Chen S.A., Davies W., Iesaka Y., Kalman J., Kim Y.H., Klein G., Natale A., Packer D., Skanes A., Ambrogi F., Biganzoli E. Updated worldwide survey on the methods, efficacy, and safety of catheter ablation for human atrial fibrillation. *Circ. Arrhythm. Electrophysiol.* 2010; 3 (1): 32–38. DOI: 10.1161/CIRCEP.109.859116.
  74. Piorkowski C., Hindricks G., Schreiber D., Tanner H., Weise W., Koch A., Gerdts-Li J.H., Kottkamp H. Electroanatomic reconstruction of the left atrium, pulmonary veins, and esophagus compared with the “true anatomy” on multislice computed tomography in patients undergoing catheter ablation of atrial fibrillation. *Heart Rhythm*. 2006; 3 (3): 317–327.
  75. Lemola K., Sneider M., Desjardins B., Case I., Han J., Good E., Tamirisa K., Tsemo A., Chugh A., Bogun F., Pelosi F.Jr., Kazerooni E., Morady F., Oral H. Computed tomographic analysis of the anatomy of the left atrium and the esophagus: implications for left atrial catheter ablation. *Circulation*. 2004; 110 (24): 3655–3660.
  76. Maeda S., Iesaka Y., Uno K., Otomo K., Nagata Y., Suzuki K., Hachiya H., Goya M., Takahashi A., Fujiwara H., Hiraoka M., Isobe M. Complex anatomy surrounding the left atrial posterior wall: analysis with 3D computed tomography. *Heart Vessels*. 2012; 27 (1): 58–64. DOI: 10.1007/s00380-011-0120-x. Epub 2011 Feb 18.
  77. Pollak S.J., Monir G., Chernoby M.S., Elenberger C.D. Novel imaging techniques of the esophagus enhancing safety of left atrial ablation. *J. Cardiovasc. Electrophysiol.* 2005; 16 (3): 244–248.
  78. Good E., Oral H., Lemola K., Han J., Tamirisa K., Igic P., Elmouchi D., Tschopp D., Reich S., Chugh A., Bogun F., Pelosi F. Jr., Morady F. Movement of the esophagus during left atrial catheter ablation for atrial fibrillation. *J. Am. Coll. Cardiol.* 2005; 46 (11): 2107–2110.
  79. Pappone C., Oral H., Santinelli V., Vicedomini G., Lang C.C., Manguso F., Torracca L., Benussi S., Alfieri O., Hong R., Lau W., Hirata K., Shikuma N., Hall B., Morady F. Atrio-esophageal fistula as a complication of percutaneous transcatheter ablation of atrial fibrillation. *Circulation*. 2004; 109 (22): 2724–2726.
  80. Saad E.B., Rossillo A., Saad C.P., Martin D.O., Bhargava M., Erciyas D., Bash D., Williams-Andrews M., Beheiry S., Marrouche N.F., Adams J., Pisanò E., Fanelli R., Potenza D., Raviele A., Bonso A., Themistoclakis S., Brachmann J., Saliba W.I., Schweikert R.A., Natale A. Pulmonary vein stenosis after radiofrequency ablation of atrial fibrillation: functional characterization, evolution, and influence of the ablation strategy. *Circulation*. 2003; 108 (25): 3102–3107.
  81. European Heart Rhythm Association (EHRA); European Cardiac Arrhythmia Society (ECAS); American College of





- Cardiology (ACC); American Heart Association (AHA); Society of Thoracic Surgeons (STS), Calkins H., Brugada J., Packer D.L., Cappato R., Chen S.A., Crijns H.J., Damiano R.J. Jr., Davies D.W., Haines D.E., Haïssaguerre M., Iesaka Y., Jackman W., Jais P., Kottkamp H., Kuck K.H., Lindsay B.D., Marchlinski F.E., McCarthy P.M., Mont J.L., Morady F., Nademanee K., Natale A., Pappone C., Prystowsky E., Raviele A., Ruskin J.N., Shemin R.J. HRS/EHRA/ECAS expert Consensus Statement on catheter and surgical ablation of atrial fibrillation: recommendations for personnel, policy, procedures and follow-up. A report of the Heart Rhythm Society (HRS) Task Force on catheter and surgical ablation of atrial fibrillation. *Heart Rhythm*. 2007; 4 (6): 816–861.
82. Packer D.L., Keelan P., Munger T.M., Breen J.F., Asirvatham S., Peterson L.A., Monahan K.H., Hauser M.F., Chandrasekaran K., Sinak L.J., Holmes D.R. Jr. Clinical presentation, investigation, and management of pulmonary vein stenosis complicating ablation for atrial fibrillation. *Circulation*. 2005; 111 (5): 546–554. DOI: 10.1161/01.CIR.0000154541.58478.36.
83. Holmes D.R. Jr., Monahan K.H., Packer D. Pulmonary vein stenosis complicating ablation for atrial fibrillation: clinical spectrum and interventional considerations. *JACC Cardiovasc. Interv.* 2009; 2 (4): 267–276. DOI: 10.1016/j.jcin.2008.12.014.
84. Raviele A., Natale A., Calkins H., Camm J.A., Cappato R., Ann Chen S., Connolly S.J., Damiano R. Jr., DE Ponti R., Edgerton J.R., Haïssaguerre M., Hindricks G., Ho S.Y., Jalife J., Kirchhof P., Kottkamp H., Kuck K.H., Marchlinski F.E., Packer D.L., Pappone C., Prystowsky E., Reddy V.K., Themistoclakis S., Verma A., Wilber D.J., Willems S. Venice Chart. Venice Chart international consensus document on atrial fibrillation ablation: 2011 update. *J. Cardiovasc. Electrophysiol.* 2012; 23 (8): 890–923. DOI: 10.1111/j.1540-8167.2012.02381.x.
85. Horton R., Di Biase L., Reddy V., Neuzil P., Mohanty P., Sanchez J., Nguyen T., Mohanty S., Gallinghouse G.J., Bailey S.M., Zagrodzky J.D., Burkhardt J.D., Natale A. Locating the right phrenic nerve by imaging the right pericardiophrenic artery with computerized tomographic angiography: implications for balloon-based procedures. *Heart Rhythm*. 2010; 7 (7): 937–941. DOI: 10.1016/j.hrthm.2010.03.027.
86. Canpolat U., Aytemir K., Hızal M., Hazırolan T., Yorgun H., Sahiner L., Kaya E.B., Oto A. Imaging before cryoablation of atrial fibrillation: is phrenic nerve palsy predictable? *Europace*. 2014; 16 (4): 505–510. DOI: 10.1093/europace/eut155.

Поступила в редакцию 31.07.2017.  
Принята к печати 11.09.2017.

Received on 31.07.2017.  
Accepted for publication on 11.09.2017.